МІНСТЕРСТВО ОХОРОНИ ЗДОРОВ'Я УКРАЇНИ
ВІННИЦЬКИЙ НАЦІОНАЛЬНИЙ МЕДИЧНИЙ
УНІВЕРСИТЕТ ім. М.І. ПИРОГОВА

Кваліфікаційна наукова
робота на правах рукопису
Прим. № ____

Кушнір Валерій Олександрович

УДК: 616.5-07:355.1(477)

Оптимізація клініко-лабораторного скринінгу новоутворень шкіри у військовослужбовців Збройних Сил України

галузь знань 22 «Охорона Здоров’я»
спеціальність 222 «Медицина»

Дисертація на здобуття вищої освіти ступеня
доктора філософії

Науковий керівник:
Фоміна Людмила Василівна
доктор медичних наук, професор

Вінниця – 2023

АНОТАЦІЯ

Кушнір Валерій Олександрович. Оптимізація клініко-лабораторного скринінгу новоутворень шкіри у військовослужбовців Збройних Сил України – Кваліфікаційна наукова праця на правах рукопису.

Дисертація на здобуття ступеня доктора філософії у галузі знань 22 «Охорона здоров'я» за спеціальністю 222 – «Медицина». – Вінницький національний медичний університет ім. М.І. Пирогова, Вінниця, 2023

Дисертаційне дослідження присвячене вирішенню актуального науково -практичного завдання сучасної медицини, що полягає у оптимізації виявлення та надання допомоги як пацієнтам – військовослужбовцям в Україні із новоутвореннями шкіри, так і призовникам до лав ЗСУ. Метою дисертації є удосконалення методів діагностики новоутворень шкіри та оптимізація ведення пацієнтів – військовослужбовців з новоутвореннями шкіри. Для вирішення поставленої задачі було проведено вивчення клініко-епідеміологічних особливостей новоутворень шкіри у військовослужбовців Збройних Сил України (ЗСУ) Центрального регіону. Було обстежено 120 пацієнтів віком 13 – 59 років (згідно вікової групи населення призивного та граничного для проходження військової служби в ЗСУ) віку, що мають наявні на шкірі новоутворення різної локалізації, генезу та структури (морфології). Для дерматоскопічного обстеження новоутворень шкіри було проведено обстеження всіх наявних новоутворень шкіри у 120 осіб (17 жінок та 103 чоловіків). Серед них 50 пацієнтів з множинними меланоцитарними невусами, 25 з яких із синдромом диспластичних невусів (СДН), а 25 із простими множинними невусами. 25 осіб з поодинокими меланоцитарними невусами, 12 пацієнтів з немеланоцитарними пігментними утвореннями шкіри та 14 хворих зі злоякісними новоутвореннями (меланоцитарним раком шкіри – меланома та немеланоцитарними раками шкіри – базально-клітинний та плоскоклітинний раки шкіри), 19 пацієнтів, склали контрольну групу порівняння (до 10 пігментних новоутворень на шкірі пацієнтів і які, за рішенням Центральної військово-лікарської комісії Центрального регіону,

були визнані Здоровими). Для уточнення діагнозу провели гістологічне дослідження 17 новоутворень – 17 хворих та пацієнтів із підозрілими меланоцитарними і немеланоцитарними новоутвореннями шкіри. Середній вік пацієнтів групи зі злоякісними новоутвореннями склав 42,7 ± 2,34 роки, з доброякісними – 34,3 ± 1,06 років.

Проведений аналіз 14 випадків діагностованих злоякісних новоутворень шкіри у військовослужбовців ЗСУ за період 2017-2022 роки. Дані були отримані зі звітів хірургів та дерматологів госпіталів ЗСУ. До дослідження були включені випадки в яких діагноз був підтверджений гістологічно в двох лабораторіях. Були проаналізовані клінічні, лабораторні та гістологічні дані кожного випадку, також при подальшому аналізі враховувався стаж військової служби, ризики професійної діяльності. До дослідження не включались випадки підозрілих щодо злоякісних новоутворень не підтверджених при повторному гістологічному дослідженні, які стали групою порівняння і склали 7 осіб. Діапазон віку становив 25 – 55 років, із середнім віком встановлення діагнозу 42,7 ± 2,34 років. Офіцерів та військовослужбовців рядового та сержантського складу відповідно було 7 та 5 чоловік, що не дозволило визначити даний показник як фактор ризику. Строк перебування на військовій службі виявився більш прогнозованим фактором ризику, оскільки склав 23,7 років. Тривалість перебування у стаціонарі при встановленні діагнозу становив період від 1 до 52 діб, що суттєво перевищує середню тривалість обстеження дерматологічного пацієнта. Діагноз – меланома шкіри був рівномірно розподілений між офіцерами та військовослужбовцями рядового та контрактного складу по 4 випадки у кожній групі, що була виявлена через 20 років проходження служби і не вимагали нагального радикального лікування, а у трьох випадках не призводило до звільнення зі служби. У групі осіб у яких запідозрено меланому і у яких вона виключена за результатами біопсії всі сім пацієнтів мали за результатами дерматоскопії пігментні меланоцитарні невуси або множинного характеру (шість осіб), або одиничний(один випадок) із

морфологічними підозрілими ознаками. Серед представлених осіб було чотири офіцери, двоє військовослужбовців контрактної служби (солдат та сержант) та один призовник. Вік осіб від 23 до 41 року, також серед сімох – три особи жіночої статі. За результатами біопсії шістьом особам верифіковано діагноз – атиповий невус із різним ступенем диференціації та атипії, одному – рекомендовано повторне дерматоскопічне обстеження із подальшим вирішенням питання про біопсію. В подальшому малігнізація не спостерігалась і службові обов'язки всі виконували в повному об'ємі.

Серед стандартних критеріїв підозрілого на меланому утворення виявився найбільш критичним дерматоскопічний індекс який склав 5,7 ± 0,9, і суттєво відрізнявся від аналогічного показника групи із підозрілими утвореннями і множинними невусами ($p<0,05$). Однак дерматоскопія була проведена лише у 9 пацієнтів із 14. Відповідно тривалість обстеження до встановлення діагнозу злоякісної пухлини шкіри у пацієнтів при використанні дерматоскопії становив 12,3 ± 2,2 діб, а без використання – 27,4 ± 2,3 ($p<0,05$), що вказує на суттєву роль даного методу діагностики для оптимізації ведення пацієнта. Для верифікації типу пухлини важливим фактором виявилась кількість родинок на шкірі – у пацієнтів з меланомою їх кількість становила 43,6 ± 3,4, а при наявності немеланоцитарного раку шкіри – 25,0 ± 0,97 ($p<0,05$). Також суттєвим фактором, що відрізняв різні типи пухлин виявився діаметр родимок. Для меланоми превалювали невуси розміром до 0,6 см., а для немеланомних раків шкіри розміри пігментних утворень були більшими за 0,6 см.

У показниках груп із доброякісними новоутвореннями шкіри (поодиноких і множинних меланоцитарних невусів, та немеланоцитарних пухлин шкіри) найбільш суттєвими відмінностями виявились – середня кількість новоутворень шкіри, яка значно ($p<0,05$) перевищувала в групі з атиповими невусами 118,6 ± 5,22 проти 72,2 ± 6,56 в групі з множинними меланоцитарними невусами та 36,0 ± 3,01 у групі з поодинокими меланоцитарними невусами і 25,3 ± 8,32 у групі з немеланоцитарними

невусами, що свідчить про необхідність повного дерматологічного огляду всіх ділянок шкіри із фіксацією всіх новоутворень та їх розмірів.

Встановлено, що застосування методу дерматоскопічного обстеження у поєднанні із підрахунком загального дерматоскопічного індексу (ЗДІ) та шкали додаткових дерматоскопічних критеріїв надає можливість чітко диференціювати доброякісні, підозрілі та злоякісні новоутворення шкіри, що дозволяє виявити групи ризику певних категорій військовослужбовців чи призовників з подальшим визначенням обсягу їх обов'язків та умов проходження військової служби. Найбільш критичним серед стандартних критеріїв підозрілого на меланому утворення виявився дерматоскопічний індекс який склав 5,7 ± 0,9, і суттєво відрізнявся від аналогічного показника групи із множинними атиповими і простими невусами ($p<0,05$).

Показано, що при застосуванні коректного порівняння макроскопічних (врахування кількості і розмірів) та мікроскопічних (дерматоскопія і морфологічне дослідження) методів обстежень новоутворень шкіри у військовослужбовців ЗСУ суттєво скорочується термін перебування хворого у лікувально-діагностичному закладі. Тривалість обстеження до встановлення діагнозу злоякісної пухлини шкіри у пацієнтів при використанні дерматоскопії становив 12,3 ± 2,2 діб, а без використання – 27,4 ± 2,3 ($p<0,05$). Застосування дерматоскопії з підрахунком загального дерматоскопічного індексу (ЗДІ) у поєднанні зі шкалою додаткових дерматоскопічних критеріїв (ознак) чітко визначає необхідність діагностичної біопсії шкіри. Вперше проаналізовані клініко-епідеміологічні характеристики новоутворень шкіри у військовослужбовців ЗСУ.

В результаті проведеного дослідження вперше проведена комплексна оцінка клініко-морфологічних ознак множинних невусів у військовослужбовців ЗСУ, а також комплексний клініко-епідеміологічний аналіз випадків злоякісних новоутворень шкіри у військовослужбовців ЗСУ. На основі отриманих результатів вперше створено алгоритм раціональної діагностики новоутворень шкіри при медичній експертизі

військовослужбовців та призовників із використанням дерматоскопії і подальшим морфологічним обстеженням.

Запропонований підхід в оптимізації клініко-лабораторного скринінгу новоутворень шкіри у військовослужбовців ЗСУ має базуватись на: підрахунку кількості родимок із врахуванням їх розмірів, що дасть чітке уявлення про множинний чи поодинокий характер поширеності процесу; використанні дерматоскопічного обстеження, яке допоможе встановити природу утворень – меланоцитарні чи немеланоцитарні невуси; підрахунок загального дерматоскопічного індексу (ЗДІ) у поєднанні з шкалою додаткових дерматоскопічних критеріїв (ознак) допоможе чітко визначити доброякісний, підозрілий чи злоякісний характер утворення.

За результатами дослідження створено маршрут пацієнта при проходженні військово-лікарської комісії в якому поетапно розписано алгоритм дій лікаря відносно пацієнта з новоутвореннями шкіри із чіткими клініко-морфологічними критеріями щодо наступного етапу дослідження або висновком, щодо придатності для несення військової служби. Окремо зазначено особливості використання дерматоскопії та направлення на біопсію підозрілого новоутворення.

Результати проведеного дисертаційного дослідження впроваджено в навчальний процес кафедри патологічної анатомії та кафедри шкірних та венеричних хвороб з курсом ПО ВНМУ ім. М.І. Пирогова та у лікувально-діагностичну роботу шкірно-венерологічних відділень ВМКЦ ЦР, в/ч А 2339 (Хмельницький ВГ), в/ч А 1249 (Маріупольський ВМГ) та Військово-медичного клінічного лікувально-реабілітаційного центру м. Ірпінь.

Ключові слова: шкірні хвороби, новоутворення шкіри, множинні невуси, меланома, діагностика, дерматоскопія, біопсія, військовослужбовці, алгоритм діагностики.

SUMMARY

Kushnir Valerii Oleksandrovych. Optimization of clinical and laboratory screening of skin neoplasms in servicemen of the Armed Forces of Ukraine - Qualification scientific work on manuscript rights .

Thesis for a candidate degree in medical sciences (Doctor of Philosophy), field of study 22 "Health protection" in specialty 222 - "Medicine". – National Pirogov Memorial Medical University, Vinnytsia, 2023

The dissertation study is devoted to the solution of the actual scientific and practical task of modern medicine, which consists in optimizing the detection and provision of assistance to both patients - servicemen in Ukraine with skin neoplasms, as well as conscripts to the ranks of the Armed Forces. The aim of the dissertation is to improve the methods of diagnosing skin neoplasms and to optimize the management of patients that is military personnel with skin neoplasms. In order to solve the problem, a study of the clinical and epidemiological characteristics of skin neoplasms in servicemen of the Armed Forces of Ukraine of the Central region was conducted. 120 patients aged 13-60 years (according to the age group of the conscripted and borderline age of population for military service in the Armed Forces) with skin neoplasms of different localization, genesis and structure (morphology) were examined. An examination of all existing skin neoplasms was conducted in 120 people (17 women and 103 men) for the dermatoscopic examination of skin neoplasms. Among them, 50 patients with multiple melanocytic nevi, 25 of which with dysplastic nevi syndrome (DNS), and 25 with simple multiple nevi. 25 individuals with single melanocytic nevi, 12 patients with non-melanocytic pigmented skin formations and 14 patients with malignant neoplasms (melanocytic skin cancer - melanoma and non-melanocytic skin cancer - basal cells and squam cells carcinoma), 19 patients, made up the control group of comparison (up to 10 pigment neoplasms on the skin, and which, according to the decision of the Central Military Medical Commission of the Central Region, were recognized as Healthy). To clarify the diagnosis, a histological examination of 17 neoplasms was

performed - 17 patients and patients with suspicious melanocytic and non-melanocytic neoplasms of the skin. The average age of patients in the group with malignant neoplasms was 42,7 ± 2,34 years old and for those with benign tumors it was 34,3 ± 1,06 years old.

An analysis of 14 cases of diagnosed malignant skin neoplasms in servicemen of the Armed Forces for the period 2017-2022 was carried out. The data were obtained from the reports of surgeons and dermatologists of hospitals of the Armed Forces of Ukraine, who underwent a consultative examination in the skin and venereological department of the Military Medical Clinical Center of the Central Region of Vinnytsia (MMCC CR). The cases in which the diagnosis was confirmed histologically in two laboratories were included in the study. The clinical, laboratory, and histological data of each case were analyzed, and further analysis took into account the length of military service and the risks of professional activity. Cases suspicious of malignant neoplasms not confirmed by repeated histological examination were not included in the study, which became the comparison group and consisted of 7 people. The age range was 25 – 55 years, with an average age of diagnosis of 42,7 ± 2,34 years old. There were 7 and 5 officers and servicemen of private and non-commissioned ranks, respectively, which does not allow to define this indicator as a risk factor. Length of time in military service proved to be a more predictive risk factor as it was 23,7 years. the length of stay in the hospital when the diagnosis was established was made was from 1 to 52 days, which significantly exceeds the average duration of examination of a dermatological patient. The diagnosis - melanoma of the skin was evenly distributed among officers and servicemen of the regular and contract staff, 4 cases in each group, which was detected after 20 years of service and did not require urgent radical treatment. Moreover, in 3 cases it did not lead to dismissal from service. In the group of people in whom melanoma was suspected and in whom it was excluded based on the results of biopsy, all 7 patients had, according to the results of dermatoscopy, pigmented and melanocytic nevi , either multiple in nature (6 people), or single (1 case) with morphologically suspicious signs. Among

the persons presented were 4 officers, 2 soldiers and a sergeant of the contract service, and 1 conscript. The age of persons is from 23 to 41 years, also between 7 - 3 persons of the female gender. According to the results of the biopsy, the diagnosis of atypical nevus with varying degrees of differentiation and atypia was verified for 6 people , and 1 person was recommended to undergo a repeated dermatoscopic examination with further resolution of the biopsy issue. In the future, malignancy was not observed and everyone performed their official duties in full.

Among the standard criteria for a melanoma-suspicious formation, the dermatoscopic index was the most critical, which was 5,7 ± 0,9, moreover, it differed significantly from the similar indicator of the group with suspicious formations and multiple nevi ($p<0.05$). However, dermatoscopy was performed only in 9 patients out of 14. Accordingly, the duration of the examination before making a diagnosis of a malignant skin tumor in patients with the use of dermatoscopy was 12,3 ± 2,2 days, and without its use it was – 27,4 ± 2,3 ($p<0,05$), which indicates the essential role of this diagnostic method for optimizing patient management. For the verification of tumor type, the number of moles on the skin turned out to be an important factor - in patients with melanoma, their number was 43,6 ± 3,4, and in the presence of skin cancer – 25,0 ± 0,97 ($p<0,05$). The diameter of moles was also a significant factor distinguishing different types of tumors. For melanoma, nevi up to 0,6 cm in size prevailed, and for non-melanoma skin cancers, the size of pigment formations was larger than 0,6 cm.

In the indicators of the groups with benign skin neoplasms (single and multiple melanocytic nevi, and non-melanocytic skin tumors), the most significant differences were found - the average number of skin neoplasms, which was significantly ($p<0,05$) higher than in the group with atypical nevi 118,6 ± 5,22 versus 72,2 ± 6,56 in the group with multiple melanocytic nevi and 36,0 ± 3,01 in the group with single melanocytic nevi and 25,3 ± 8,32 in the group with non-

melanocytic nevi, which indicates the need for a complete dermatological examination of all areas of the skin with fixation of all neoplasms and their sizes.

It was established that the application of the dermatoscopic examination method in combination with the calculation of the general dermatoscopic index (GDI) and the scale of additional dermatoscopic criteria provides an opportunity to clearly differentiate benign, suspicious and malignant neoplasms of the skin, which makes it possible to identify risk groups of certain categories of military personnel or conscripts with further determination of the scope of their duties obligations and conditions of military service. The most critical among the standard criteria for a melanoma-suspicious formation was the dermatoscopic index, which was 5,7 ± 0,9, and was significantly different from the similar indicator of the group with suspicious formations and multiple nevi ($p<0,05$).

It is shown that when applying a correct comparison of macroscopic (taking into account the number and size) and microscopic (dermatoscopy and morphological examination) methods of examination of skin neoplasms in military personnel of the Armed Forces, the length of stay of the patient in a medical and diagnostic institution is significantly reduced. The duration of the examination before establishing a diagnosis of malignant skin tumor in patients using dermatoscopy was 12,3 ± 2,2 days, and without using it – 27,4 ± 2,3 ($p<0,05$). The use of dermatoscopy with the calculation of the general dermatoscopic index (GDI) in combination with the scale of additional dermatoscopic structures clearly determines the need for a diagnostic skin biopsy. For the first time, the clinical and epidemiological characteristics of skin neoplasms in servicemen of the Armed Forces were analyzed.

As a result of the conducted research, for the first time, a comprehensive assessment of clinical and morphological signs of multiple nevi in servicemen of the Armed Forces as well as a comprehensive clinical and epidemiological analysis of cases of malignant skin neoplasms in servicemen of the Armed Forces were carried out. On the basis of the obtained results, an algorithm for the rational diagnosis of skin neoplasms during the medical examination of military personnel

and conscripts using dermatoscopy and other morphological examinations was created for the first time.

The proposed approach to optimizing the clinical and laboratory screening of skin neoplasms in servicemen of the Armed Forces should be based on: counting the number of moles, taking into account their sizes, which will give a clear idea of the single or multiple nature of the prevalence of the process; the use of dermatoscopic examination, which will help establish the nature of formations - melanocytic or non-melanocytic nevi; calculation of the general dermatoscopic index (GDI) in combination with the scale of additional dermatoscopic criteria will help to clearly determine the benign, suspicious or malignant state of the formation.

Based on the results of the study, a patient route was created when passing the military medical commission, in which the algorithm of the doctor's actions regarding a patient with skin neoplasms with clear clinical and morphological criteria for the next stage of the study or a conclusion on suitability for military service is described step by step. The specifics of using dermatoscopy and referral for a biopsy of a suspicious neoplasm are separately indicated.

The results of the conducted dissertation research work were implemented in the educational process of the Department of Skin and Venereal Diseases with the course on PE VNMU named after M.I. Pirogov and in the therapeutic work of the skin and venereological departments in the Military medical clinical center of the Central region, military unit A 2339 (Khmelnytskyi MH), military unit A 1249 (Mariupol MMG) and the Military Medical Clinical Treatment and Rehabilitation Center in Irpin.

Key words: skin diseases, skin neoplasms, multiple nevi, melanoma, diagnosis, dermatoscopy, biopsy, military personnel, diagnostic algorithm.

ЗМІСТ

СПИСОК ПРАЦЬ, ОПУБЛІКОВАНИХ ЗА ТЕМОЮ ДИСЕРТАЦІЇ

1. Кушнір В.. (2020) Перспективи скринінгу новоутворень шкіри у військовослужбовців ЗСУ. Український журнал дерматології, венерології, косметології. № 3. (78). С. 93–98

2. Кушнір В.. (2021) Випадок сімейних множинних невусів з високим ризиком трансформації в меланому у військовослужбовця. Сучасні аспекти військової медицини. Випуск 28, Частина 1. С. 75–84

3. Kushnir V., Lysenko D.. (2022) Diagnosis of malignant neoplasms of the skin in servicemen of the Armed Forces of Ukraine. Romanian Journal of Military Medicine. New Series, vol. CXXV No 2. P. 220–222

4. Kushnir V., Fomina L., Fomin O.. (2022) Diagnosis and expert examination of neoplasms of the skin in servicemen of the Armed Forces of Ukraine. Clinical Dermatology Open Access Journal. Volume 7 Issue 2. 000273.

5. Кушнір В., Катілов О., Магдебура С.. (2015) Методика обследования пациентов с невусами и меланомой кожи. Здоров'я України. № 19 (368). С. 52–54.

6. Кушнір В., Магдебура С., Катілов О., Кушнір Н.. (2016) Труднощі в діагностиці раку шкіри в загальній медичній практиці. Здоров'я України. № 3 (44). С. 62–64.

7. Кушнір В., Магдебура С., Остапенко С., Кушнір Н.. (2017) Рак та передракові захворювання шкіри. Посібник для фельдшерів. Вінниця. С. 37 – 39.

8. Катілов О., Мазулов О., Кушнір В., Лайко Л.. (2017) Химический ожег борщевиком у детей. Дитячий лікар. № 3(54). С.10–14

9. Кушнір В., Дмитренко С., Катілов О., Кушнір Н.. (2019) Свербіж, як початок болю (частина 1). PainMedicine medicina bolu. Том 4. № 4. С. 51–60.

10. Кушнір В., Дмитренко С., Катілов О., Кушнір Н..(2020) Свербіж, як початок болю (частина 2). PainMedicine medicina bolu. Том 5. № 1. С. 23–36.

11. Кушнір В., Дмитренко С., Катілов О., Кушнір Н.. (2020) Свербіж, як початок болю (частина 3). PainMedicine medicina bolu. Том 4, № 2. С. 76–85.

12. Кушнір В., Катілов О., Кушнір Н., Оніськова О.. (2017) Дерматит: Себорейний чи Атопічний?. Алергія у дитини. № 21–22. С. 11–16
13. Кушнір В., Катілов О., Лободюк А., Кушнір Н.. (2019) Вогнищева (гніздова) алопеція: загальні рекомендації щодо діагностики та лікування. Дитячий лікар. № 1 (64). С. 5–14.
14. Фоміна Л., Кушнір В. (2022) Експертна оцінка множинних меланоцитарних невусів у військовослужбовців Збройних Сил України. Матеріали XVI International Scientific and Practical Conference «Innovative trends of science and practice, tasks and ways to solve them», (Athens, Greece April 26 – 29, 2022). P. 386–388
15. Кушнір В., Фоміна Л., Фомін О.. (2022) Питання експертизи меланоцитарних невусів у Збройних Силах України. Матеріали XXV International Scientific and Practical Conference «Innovative trends of science and practice, tasks and ways to solve them». (Athens, Greece. June 28 – 01 July. 2022). P. 271–274.
16. Кушнір В., Фоміна Л., Фомін О., Фоміна Н.. (2022) Підходи до формулювання діагнозу меланоцитарних та немеланоцитарних невусів у Збройних Силах України. Матеріали XXVI International Scientific and Practical Conference «Problems of science and practice, tasks and ways to solve them». (July 05-08, 2022, Helsinki, Finland). P. 188–192

ПЕРЕЛІК УМОВНИХ ПОЗНАЧЕНЬ, СИМВОЛІВ, ОДИНИЦЬ, СКОРОЧЕНЬ І ТЕРМІНІВ

- ЗСУ – Збройні Сили України
- ВМКЦ ЦР – Військово-медичний клінічний центр Центрального регіону м. Вінниця
- ВМКЛРЦ – Військово-медичний клініко-реабілітаційний центр м. Ірпінь
- CNN – convolutional neural network, ConvNet, клас глибинних штучних нейронних мереж прямого поширення, який успішно застосовувався до аналізу візуальних зображень
- ВМФ – Військово-морський флот
- СДН – синдром диспластичних невусів
- МОУ – Міністерство Оборони України
- УВМА – Українська військово-медична академія
- ЗДІ – загальний дерматоскопічний індекс
- DLQI – Dermatology life Quality Index (дерматологічний індекс якості життя)
- BCC – basal cells carcinoma, базально-клітинна карцинома
- GDI – general dermatoscopic index
- SCC – squam cells carcinoma, плоскоклітинна карцинома
- ЛДГ - лактатдегідрогеназа

ВСТУП

Актуальність теми: Нові виклики у вітчизняній військово-медичній практиці виникли у зв'язку з повномасштабним вторгненням російської федерації в Україну. Суттєво змінився підхід до збереження і зміцнення здоров'я військовослужбовців, надання медичної допомоги, їх лікування та реабілітації, призову та звільнення із лав ЗСУ [9, 16]. В Україні система організації надання дерматовенерологічної медичної допомоги населенню потребує постійного перегляду у зв'язку з оновленням методів лікування і зміною знань про патогенез та етіологію захворювань [23]. Сучасні погляди щодо діагностики та лікування новоутворень дерматовенерологічного профілю вимагають змін при ранньому виявленні новоутворень шкіри та надання медичної допомоги згідно міжнародних рекомендацій і настанов, особливо в лавах ЗСУ. В Україні виявлення та надання допомоги пацієнтам – військовослужбовцям із новоутвореннями шкіри є питанням, що потребує подальшої розробки.

Як і в усьому світі, в Україні спостерігається неухильне збільшення показників захворюваності. З 1982 по 2011 роки кількість випадків захворювання на меланому зросла в три рази, за даними С.І. Коровіна, 2017 [11, 12, 13]. Смертність від новоутворень шкіри в Україні на 2018 рік складала: злоякісна меланома шкіри С43 – 1132 випадків, інші злоякісні новоутворення шкіри С44 – 510 (даних щодо військовослужбовців не встановлено). Відсутні рекомендації щодо обстежень груп ризику серед військовослужбовців, та ранньої діагностики малігнізації новоутворень шкіри серед військовослужбовців ЗСУ. За офіційними даними за 2018 р. 82 госпіталізації з приводу злоякісних новоутворень шкіри, дані про диспансеризацію даної категорії пацієнтів відсутні (за даними ГВКГ Київ, 2019).

В Україні відсутня система критеріїв допуску до військової служби, як на допризовному етапі, так і під час військової служби. Одночасно

новоутворення шкіри викликають дедалі більшу зацікавленість та занепокоєння як в Україні, так і в усьому світі, зростає захворюваність на злоякісні новоутворення шкіри. Військовослужбовці піддаються особливо високому ризику розвитку пухлин шкіри через різні фактори ризику, включаючи ультрафіолетове випромінювання. Проте на сьогодні відсутні чіткі критерії діагностики передпухлинних та пухлинних захворювань шкіри у військовослужбовців Збройних Сил України. Для цього потрібно впровадити у військово-медичну практику сучасну класифікацію пухлин шкіри та методів ранньої їх діагностики, з акцентом на перспективи раннього виявлення меланоми. На даний час не існує узгодженої класифікації меланоцитарних невусів і подібних новоутворень шкіри, а також немає загальноприйнятого алгоритму подальшого діагностичного пошуку. Таким чином, майбутній скринінг злоякісних пухлин шкіри має бути зосередженим на цілеспрямованому пошуку тих, хто буде вважатися групою підвищеного ризику раку шкіри, включаючи військовослужбовців. Наголошується, що сучасна рання діагностика меланоми пов'язана з вищою виживаністю пацієнтів, а візуальна діагностика повинна доповнюватися дерматоскопічним оглядом і консультацією лікаря-дерматолога чи дермато-онколога. Крім того, нагальним є впровадження нових методів діагностики новоутворень шкіри, зокрема за допомогою дерматоскопії у пацієнтів з множинними та атиповими невусами, які мають вищий ризик розвитку меланоми. Враховуючи існуючі алгоритми діагностики пухлин шкіри виникла необхідність розробки алгоритму обстеження пацієнтів з новоутвореннями шкіри в рамках військової медицини України.

Зв'язок роботи з науковими планами, програмами.

Дисертація виконана у відповідності з планом науково-дослідних робіт національного медичного університету та є фрагментом планової науково-дослідної роботи кафедри шкірних та венеричних хвороб Вінницького національного медичного університету імені М.І. Пирогова на період 2019 –

2023 р.р. на тему «Новітні аспекти діагностики, перебігу та розробка і впровадження у практику сучасних методів комплексного лікування хронічних дерматозів та ІПСШ» (№ держреєстрації 0119U000712).

Мета дослідження: удосконалити методи діагностики новоутворень шкіри та оптимізувати ведення пацієнтів – військовослужбовців з новоутвореннями шкіри.

Завдання дослідження:

1) Вивчити клініко-епідеміологічні особливості новоутворень шкіри у військовослужбовців Центрального регіону;

2) Порівняти гістологічні характеристики новоутворень даної категорії пацієнтів;

3) Вивчити особливості та динаміку морфологічних параметрів на фоні надзвичайних умов військової служби, із врахуванням факторів ризику;

4) Встановити фактори ризику при проходженні військової служби, що сприяють малігнізації новоутворень шкіри і сформувати критерії допуску до військової служби в ЗСУ;

5) Розробити алгоритм ранньої діагностики з маршрутом пацієнта та можливі шляхи профілактики потенційно злоякісних новоутворень шкіри у військовослужбовців ЗСУ;

Об’єкт дослідження: новоутворення шкіри у військовослужбовців.

Предмет дослідження: клініко-морфологічні зміни доброякісних та злоякісних новоутворень шкіри у військовослужбовців.

Методи дослідження: загальноклінічні та біохімічні лабораторні дослідження крові; дерматоскопія; морфологічне та гістологічне дослідження; статистичний, варіаційний та кореляційний аналіз.

Наукова новизна дослідження: вперше проаналізовані клініко-епідеміологічні характеристики новоутворень шкіри у військовослужбовців ЗСУ, членів їх сімей та призовників до лав ЗСУ які проходили лікування та обстеження у ВМКЦ ЦР ЗСУ.

Вперше проведена комплексна оцінка клініко-морфологічних ознак множинних невусів у військовослужбовців ЗСУ.

Вперше проведений комплексний клініко-епідеміологічний аналіз випадків злоякісних новоутворень шкіри у військовослужбовців ЗСУ.

Вперше створено алгоритм раціональної діагностики новоутворень шкіри з маршрутом пацієнта при медичній експертизі військовослужбовців та призовників із використанням дерматоскопії.

Практичне значення отриманих результатів: в результаті проведеного дослідження визначені критерії множинності невусів у військовослужбовців, що дозволяє вчасно визначити придатність до військової служби. Розроблені дерматоскопічні критерії діагностики новоутворень шкіри у військовослужбовців та у осіб, що мобілізуються, які дозволяють встановити категорію придатності конкретної людини. Розроблені методичні рекомендації щодо діагностики новоутворень шкіри у військовослужбовців.

Результати даного дослідження лягли в основу методичних рекомендацій щодо дерматоскопічного обстеження військовослужбовців з новоутвореннями шкіри у військово-медичному клінічному центрі центрального регіону (ВМКЦ ЦР) та впроваджені у роботу кафедр патологічної анатомії та шкірних і венеричних хвороб з курсом ПО ВНМУ ім. М.І. Пирогова, в лікувально-діагностичну роботу шкірно-венерологічного відділення ВМКЦ ЦР, ВМКЛРЦ (військово-медичний клініко-реабілітаційний центр м. Ірпінь), в/ч А 1249 (військовий мобільний шпиталь м. Маріуполь), в/ч А 2339 (військовий шпиталь м. Хмельницький), та військово-лікарську експертизу Центрального регіону.

Власний внесок дисертанта: дисертантом проведено аналітичний огляд сучасних вітчизняних та зарубіжних літературних джерел, сформульовані мета та завдання дослідження. Приймав безпосередню участь у розробці та впровадженні у практику нової методики комплексного дерматоскопічного обстеження пацієнтів із новоутвореннями шкіри, зібрано матеріали для дослідження, проведено опис та аналіз отриманих даних, узагальнення отриманих результатів, формулювання висновків та практичних рекомендації.

Апробація результатів дисертації:

Публікації: на тему дисертації опубліковано 16 наукових робіт в профільних журналах, журналах ВАК, міжнародних журналах, здійснено два виступи на міжнародних конференціях.

Структура та обсяг роботи:

Дисертаційна робота написана українською мовою складається із анотації, вступу, огляду літератури, матеріалів і методів дослідження і 3 розділів власних спостережень, висновків, практичних рекомендацій, списку використаних джерел. Повний обсяг роботи становить 170 сторінках друкованого тексту, з них 138 сторінок основного тексту. Перелік використаних джерел містить 90 найменувань, із яких кирилицею 15, латиницею 75. Робота ілюстрована таблицями, діаграмами, гістограмами та рисунками, містить три додатки – список публікацій, акти впровадження та методичні рекомендації щодо дерматоскопічного обстеження військовослужбовців у ВМКЦ ЦР.

РОЗДІЛ 1

СКРИНІНГ НОВОУТВОРЕНЬ ШКІРИ У ВІЙСЬКОВОСЛУЖБОВЦІВ ЗБРОЙНИХ СИЛ УКРАЇНИ (ОГЛЯД ЛІТЕРАТУРИ)

1.1 Загальний стан проблеми діагностики новоутворень шкіри.

Меланома складає 1,7% із усіх видів раку в усьому світі та захворюваність на меланому зростає у розвинених країнах, переважно у світлошкірого населення [1]. Не зважаючи на успіхи в діагностиці та лікуванні меланоми, особливо після схвалення для лікування 10 нових цільових або імунотерапевтичних засобів з 2011 року, поряд із зменшенням смертності в розвинутих країнах майже на 30% за останнє десятиліття і зростанням загальної 5-річної виживаності до 90% виживаність при IV стадії захворювання залишається лише 29,8% [2]. У 2021 році в США було зафіксовано 106 000 нових випадків, що становить 5,6% усіх діагнозів раку, також у США захворюваність на меланому зросла з 7,9 на 100 000 у 1975 році до 25,3 на 100 000 у 2018 році, що на 320% більше від початкового терміну порівняння [3, 4].

Запропонована модель, щодо прогнозування захворюваності на меланому зафіксувала загальну захворюваність на сто тисяч населення, як 31,0 серед білого населення США з 2007 по 2011 рік, і, відповідно, прогнозує зростання до 43,7 до 2027 року [4]. Одночасно у інших країнах світу було встановлено, що захворюваність на меланому у Великобританії зросла з 5,8, на сто тисяч, до 19,8 з 1982 по 2011 рік, в той час як у Швеції даний показник зріс з 13,0 до 28,3, а в Австралії - з 26,4 до 51,6 [5]. Однак також відмічається, що захворюваність на меланому досягла піку в Австралії приблизно в 2005 році і, за прогнозами, продовжуватиме знижуватися завдяки ефективним кампаніям у сфері охорони здоров’я та підвищенню доступності сонцезахисних засобів [6]. Щодо інших розвинених країн – там також спостерігається уповільнення темпу зростання захворюваності на меланому і, відповідно, прогнозується, що захворюваність у США досягне піку

приблизно у 2022–2026 роках, а захворюваність у Швеції та Північній Європі навряд чи стабілізується раніше 2030 року [7]. У загальному захворюваність на меланому у багатьох частинах Європи на сьогодні продовжує зростати для усіх вікових груп і, за прогнозами, продовжуватиме зростати протягом десятиліть [8]. Дана ситуація створює серйозну медико-сорціальну проблему, адже не зважаючи на позитивну динаміку виживаності вартість лікування даної хвороби невпинно зростає.

Відмічається [9], що підвищений ризик є у осіб з фенотипом шкіри схильним до обгорання на сонці, а успадковані варіанти рецептора меланокортину-1 (MC1R) є найважливішим генотиповим фактором ризику. Особливо виділяють у сучасних настановах таку групу ризику, як особи з великою кількістю звичайних невусів і з великими вродженими невусами, множинними та/або атиповими невусами (диспластичними невусами), які піддаються більшому ризику злоякісного переродженння, і цей фенотип також генетично детермінований [9]. Найважливішим екзогенним фактором загальновизнано залишається вплив ультрафіолетового опромінення, особливо періодичне високо-інтенсивне сонячне опромінення або перебування у високогірній зоні чи на висоті (авіація) [10].

Відповідає загальній тенденції зростання захворюванності на злоякісні новоутворення шкіри (меланоцитарний та немеланоцитарний рак шкіри) і показники в Україні. Зокрема з 1982 по 2011 роки кількість випадків захворювання на меланому зросла в три рази (за даними С.І. Коровін і співавт., 2016 – останній перегляд.) [11]. Смертність від новоутворень шкіри в Україні на 2018 рік складала: для злоякісної меланоми шкіри (С43) – 1132 випадків, а у випадку інших злоякісних новоутворень шкіри (С44) – 510[12]. Ці показники, в цілому, наближені до загальносвітових тенденцій. У США [2] серед причин смерті меланома знаходиться на п’ятому місці у чоловіків та на шостому у жінок. Подібні показники оприлюднені і в інших країнах. В Україні меланома частіше зустрічається у жінок (стандартизований за віком 5,3 на 100 000 у 2013 р.; річний відсоток зміни 3,5%), ніж у чоловіків (5,1 на

100 000; 4,1%); близько 50% з них діагностовано у віковій групі 60+, подібні дані спостерігаються у багатьох розвинутих країнах Європи та Північної Америки. Однак в Україні спостерігається збільшення частки нових випадків меланоми на ранній стадії, хоча чиста виживаність була стабільно нижчою порівняно з європейськими країнами [13], що можливо пов'язано із недостатньою агресивною тактикою лікуванння.

За результатами проведеного недавно медико-статистичного аналізу показників злоякісних новоутворень шкіри [14] зафіксовано негативну тенденцію до зростання частоти захворювань населення Ураїни на рак шкіри впродовж 2000–2019 рр. на 24,0 % при одночасному загальному збільшенні захворюваності на онкологічну патологію на 10,6 % для усіх нозологій. Чистий приріст захворюваності на меланому становив 77,3 %, що суттєво перевищує ріст захворюваності інших онкологічних захворювань. Гендерний аналіз показників виявив вищий рівень захворюваності на меланому у 2019 р. у жінок порівняно з чоловіками на 22,9 %, а на інші ракові захворювання шкіри – на 23,0%. Водночас були верифікорвані швидші темпи зростання захворюваності на меланому впродовж 19-річного періоду в чоловіків (+84,2 %) у порівнянні з жінками (+68,6%), однак ці показники на інші види раку шкіри мали зворотню тендецію – у жінок (+20,5%) порівняно з чоловіками (+14,5 %). Дослідники зазначають, що виявили негативну тенденцію до збільшення на 30,0 % смертності населення від меланоми впродовж 2000–2019 рр. При цьому зберігалась статева розбіжність показників рівня смертності від меланоми у осіб чоловічої статі, що перевищував аналогічний показник у жінок на 12,0 % в 2019 році, а також приріст показників смертності від меланоми в чоловіків впродовж 2000–2019 рр., що сягнув 40,0 %, а у жінок – 25,0 %. Особливо примітним був факт, що 8,7 % захворювань на меланому виявляють на III та IV стадіях, які корелюють з показниками прожиття першого року після встановлення діагнозу і на нашу думку корелюють із вищим рівнем смертності від меланоми в популяції України у порівнянні із показниками сусідніх країн Європи.

Відзначимо, що одним із важливих факторів ризику розвитку злоякісних новоутворень шкіри є професійна приналежність, особливо приналежність до складу військовослужбовців Збройних Сил (ЗС) [9]. Привертає увагу загальновідомий факт, що серед військовослужбовців США захворюваність вища ніж у цивільного населення країни [15]. Також вказується, що для даного виду пухлин у військовослужбовців рання діагностика суттєво впливає на прогноз і виживання, що обмежується умовами діяльності даної групи населенння [16]. Давно встановлено [17], що рівень захворюваності на меланому значно вищий у американських військових, ніж у цивільних осіб, а найвищий рівень захворюваності спостерігався у військовослужбовців ВПС США, у порівнянні з іншими військовими формуваннями. Результати проведених досліджень вказують на збільшення захворюваності на меланому у персоналу ВПС США, що може бути пов'язано з типом або тривалістю впливу ультрафіолету, особливо у льотного складу [18]. Хоча, в цілому, є загальновизнаною [9] поліфакторність даного явища серед службовців ЗС і вклад окремих чинників в етіологію залишається предметом подальших наукових досліджень. Тим більше, що подібна тенденція зростання захворюваності на меланому спостерігається у багатьох країнах світу, особливо в Європі та Північній Амриці.

У подібних канадських дослідженнях [19] вказується, що у пожежників, працівників поліції та службовців ЗС може бути підвищений ризик розвитку деяких видів раку, зокрема меланоми. Дослідники обговорюють причину даного явища, враховуючи незначний вплив інсоляції у Канаді, припускають серйозний вплив саме професійних фаторів, однак подальшого аналізу у даному дослідженні не було проведено. Результати цієї роботи свідчать про те, що ефект здорового працівника може впливати на оцінку ризиків і вчасну діагностику пухлин шкіри не тільки лікарями первинної ланки, але й лікарями спеціалістами.

На сьогодні виконані дослідженння, які чітко вказують на зростання захворюваності саме на меланому у військовослужбовців у порівнянні із

цивільними особами. Факторами, що асоціюються із високим ризиком розвитку меланоми виявились – вік пацієнта, стать і військове звання (P <0,001) [20].

Аналогічні результати були отримані при обстеженні військовослужбовців Албанії зі злоякісними пухлинами шкіри – значущими факторами ризику щодо захворюваності виявились: вік> 50 років, фенотип світлої шкіри, сонячні опіки у дитинстві, рак шкіри в сімейному анамнезі, велика кількість родимок (>20) на руці та вживання кави, як захисний фактор. Було зроблено висновок, що військовий персонал має більш значні фактори ризику розвитку раку шкіри порівняно з іншими групами населення, тому необхідні особливі стратегії профілактики та раннього виявлення злоякісних новоутворень шкіри саме в данй популяції [21]. Однак подальші кроки щодо диспансеризації чи алгоритму обстеження в роботі не приведено, що вказує на складність такого завдання.

Особливо важливою видається розробка спеціальних протоколів ранньої діагностики та лікування меланоми у персоналу ЗС враховуючи дані [22], щодо переважання варіантів TP53 і KIT при розвитку меланоми у ветеранів військової служби, як виявлялись із більшою частотою, ніж у загальній популяції. Зокрема, ветерани військової служби, у яких раніше була меланома, мали значно вищі шанси на наявність мутації TP53 (OR = 2,67, p = 0,04). Це свідчить про те, що TP53 може бути маркером рецидивуючої меланоми та, можливо, альтернативного впливу у військовослужбовців. Дане дослідження вказує на особливості генетики меланоми у популяції ветеранів військовослужбовців, особливо при виявленні меланоми на ранніх стадіях, висвітлюючи фактори ризику, унікальні для цієї популяції.

Не зважаючи на вищеозначені факти на сьогодні відсутні рекомендації щодо виявлення груп ризику серед військовослужбовців, диспансеризації та діагностики малігнізації новоутворень шкіри серед військовослужбовців ЗСУ. Згідно до власних даних за 2018 р. було госпіталізовано 82 військовослужбовця з приводу злоякісних новоутворень шкіри (дані ГВКГ

Київ, 2019; дані про диспансеризацію даної категорії пацієнтів відсутні). Також привертає увагу відсутність системи критеріїв допуску до військової служби як на допризивному етапі, так і під час військової служби, що безумовно пов'язано із невизначенням факторів ризику та узгодженої класифікації передпухлинних захворювань шкіри.

Надзвичайно важлива в перспективі профілактика, диспансеризація та рання діагностика новоутворень шкіри і передракових захворювань шкіри, зокрема множинних чи поодиноких, меланоформних (пігментних), немеланоформних (безпігментних) невусів шкіри тулуба, верхніх та нижніх кінцівок, що унеможливлюють, ускладнюють чи не ускладнюють носіння військової (льотної) форми одягу, взуття та спецспорядження (згідно положень законодавства України) [23]. Але тут постає ряд проблем щодо класифікації, верифікації та подальшого ведення даної категорії пацієнтів серед військовослужбовців.

1.2 Сучасний стан діагностики пігментних утворень шкіри.

Першим ускладнюючим фактором діагностики є відсутність узгодженої класифікації меланоцитарних невусів та подібних новоутворень і, відповідно, подальшого алгоритму діагностики. Адже діагностика часто покладається на диференціацію меланоми від невусів пацієнта. Така діагностики ускладнюється неоднорідністю невусів і їх поліморфністю, яка може змінюватись залежно від віку пацієнта, пігментного фенотипу, впливу ультрафіолетового випромінювання та генотипу, а також анатомічного розташування невусів та їх потенціалу змін [24]. Відомо [25], що меланоцитарні невуси – це доброякісна клональна проліферація меланоцитів у шкірі, яка, у більшості випадків, залишається стабільною за розмірами та перебігом. Однак меланоцитарні невуси потенційно можуть підлягати злоякісній трансформації у меланому. На сьогодні ще немає повного розуміння молекулярних та клітинних механізмів, що лежать в основі онкогенезу, яке повинне допомогти визначити шляхи нових стратегій профілактики меланом та раннього їх виявлення.

Підкреслюється [26], що для покращення ранньої діагностики меланоми необхідно більш повне розуміння природної історії невусів та варіацій їх типів. Встановлено [27] дермоскопічну та клінічну еволюцію з часом атипових невусів з дитинства та юності до трансформації їх у злоякісні новоутворення у більш старшому віці. Факторами ризику розвитку меланоми вважається наявність 10 диспластичних (атипових) невусів, наявність більше 100 звичайних набутих невусів, гігантського врожденого невуса (площею більше 5% від площі тіла), сімейний анамнез меланоми [28].

На сьогодні найбільш точною є класифікація Newton et al. (1993) [29], що передбачає розподіл атипових меланоцитарних невусів за наступними типами*:

• 2 та більше клінічно атипових невусів;

• одне або більше пігментних утворень райдужки ока;

• більше 100 невусів (в віці від 20–50 років);

• більше 50 невусів (до 20 або після 50 років);

• невуси на передній частині в/ч голови;

• більше 1-го невуса на сідницях чи склепінні стопи;

Примітка* наявність трьох або більше ознак свідчить про синдром диспластичних невусів.

Необхідна чітка класифікація невусів із врахуванням ризику розвитку меланоми, який змінюється залежно від типів невусів та їх загальної кількості. Відомо [26], що типові невуси діаметром ≤ 5 мм із круглою формою та рівномірним кольором, які можуть бути кулеподібно підняті або пласкі, не виявляють підвищеного злоякісного потенціалу. Однак, дослідження показують, що збільшення кількості типових невусів збільшує ризик пацієнта щодо переродження їх у меланому [30]. На противагу цьому навіть один атиповий невус, також відомий як диспластичний невус чи невус Кларка, є фактором ризику розвитку меланоми [31].

Атипові невуси мають деякі клінічні особливості меланоми, такі як асиметрія, неправильні межі, різнобарвність та діаметр> 5 мм, але вони є

доброякісними. У мета-аналізі обсерваційних досліджень відносний ризик виявлення меланоми, пов’язаної з одним атиповим невусом, становив 1,5, а відносний ризик підвищився до 6,36 у пацієнтів із п’ятьма атиповими невусами [32]. І хоча ризик розвитку меланоми збільшується у пацієнтів із атиповими невусами, атипові невуси, як правило, стійкі і рідко трансформуються у меланому [25]. Прогресування частіше виявлятиметься як нове утворення кулеподібно підняте над шкірою або з підсиленою, чи відмінною від інших утворень, пігментацією [26].

Вроджені меланоцитарні невуси, які виявляються при народженні або з’являються протягом перших місяців життя, також виявляють підвищені ризики розвитку меланоми, особливо у людей, які мають прогнозований розмір, у дорослої людини > 20 см.[30]. Рідше зустрічається сімейна схильність до наявності атипових невусів, наприклад, у випадках сімейного атипового синдрому множинних родинок, FAMM синдром та синдром диспластичних невусів [33].

Залишається відкритим питанням, щодо використання термінів пігментні і непігментні, меланоформні (меланоцитарні) та немеланоформні (немеланоцитарні), які часто визначаються як синонімічні, але деякі дослідники висловлюють думку про їх нозологічну різницю [34]. Дане питання потребує подальшої розробки і уточнення, що дозволить чітко сформулювати рекомендації щодо подальшої діагностики та диспансерізації відносно типу новоутворення, що спостерігається у пацієнта, особливо у військовослужбовця.

Для використання даної класифікації необхідний стандартизований підхід щодо діагностики із використанням сучасних і одночасно доступних неінвазивних методів діагностики, які можуть визначити потенціал злоякісного утворення, будуть слугувати первинним методом діагностики і доповнюватися наступним гістологічним дослідженням [35]. Однак проведення біопсії з подальшим гістологічним досліжденнм вимагає чіткого визначення показів у конкретного пацієнта із визначенням

оптимального розміру ділянки, що висікається та способу біопсії. І на сьогодні ці питання залишаються предметом дискусії [9] і подальших наукових досліджень.

Однією із перспективних методик ранньої діагностики пацієнтів з доброякісними та злоякісними пухлинами шкіри є дерматоскопія, оскільки вона збільшує точність первинної діагностики ураження шкіри порівняно з оглядом неозброєним оком до 25% [36]. Уже на сьогодні визначені закономірності дерматоскопічних симптомів шкірних підтипів невусів і меланом, в тому числі і з генетичними мутаціями [37], що дозволяє досить швидко і точно визначити групи ризику, які потребують поглибленого дослідження із проведенням біопсії та гістологічною оцінкою отриманого матеріалу.

Широке застосування дерматоскопії зумовлене недостатністю візуального скринінгу для ранньої діагностики меланоми, що було встановлено в багатьох дослідженнях у популяціях Німеччини та Австралії [38], особливо при проведенні обстеження не спеціалістами-дерматологами. Деякі дослідники вказують на однакову недостатність візуального скринінгу як проведеного лікарями первинної ланки, так і спеціалістами-дерматологами, що суттєво збільшує як гіпердіагностику, так і невчасну діагностику злоякісного новоутвореннння [39].

На сьогодні немає змоги стверджувати про користь стандартного візуального скринінгу раку шкіри із впливом на зменшення смертності від меланоми. Однак відомо, що пізня діагностика меланоми призводить до зростання смертності від меланоми протягом 5 років після встановлення діагнозу [40]. Особливо підкреслюється [9, 40], що майбутні дослідження скринінгу раку шкіри повинні зосередитись на оцінці ефективності цільового скринінгу осіб, з вищим ризиком розвитку раку шкіри. Як уже було наведено вище військовослужбовці є цільовою групою високого ризику розвитку злоякісних новоутворень і потребує вчасної діагностики із використанням повного та доступного спектру методів первинної діагностики.

Багатьма дослідниками підкреслюється [37, 38, 41], що застосуванння дерматоскопії в якості скринінгової процедури покращує діагностику доброякісних та злоякісних шкірних новоутворень порівняно з оглядом «неозброєним оком», і його слід обов'язково застосовувати при огляді усіх пігментних та безпігментних шкірних новоутворень при первинному зверненні. Широке застосування дерматоскопії, як головного інструменту для візуального огляду, важливе для дослідження підозрілих уражень шкіри і подальшого виявлення меланоми та атипових внутрішньепідермальних меланоцитів, особливо у вказаних популяціях ризику [42]. Однак дані про його використання на етапі первинної медичної допомоги обмежені, хоча вони мають бути базовими для невідкладної діагностики. Офіційні алгоритми консультативної допомоги залишають відкритим питання про місце дерматоскопії у первинній діагностиці невусів та етапах подальшого обстеження [43], нами не виявлено рекомендацій щодо використання дерматоскопії у персоналу ЗС для верифікації природи новоутворення шкіри.

Покращення дерматоскопічної діагностики у пацієнтів з атиповими невусами, які мають більш високий ризик розвитку меланоми пов'язують із використанням хронологічно покрокового цифрового дерматоскопічного зображення (SDDI), що являється найсучаснішим методом підвищення точності діагностики при оцінці пігментованих уражень шкіри [44]. Він ґрунтується на аналізі цифрових дерматоскопічних зображень з еволюцією зміни ураження з часом, щоб знайти конкретні динамічні критерії, що визначають біологічну поведінку невуса. SDDI може зменшити кількість необхідних висічень і виявити меланому на ранній і потенційно виліковній стадії. Однак використанння даної методики обмежується наявністю постійного доступу до дерматолога з дерматоскопом, що є особливо проблематичним у військовослужбовців.

Одним із шляхів вирішення проблеми доступності спеціалізованої дерматологічної допомоги є використання сучасних засобів телемедицини із залученням використання штучного інтелекту. Показано [45], що алгоритм

апаратної діагностики із використанням штучного інтелекту, що використовує прогнози 16 алгоритмів, перевищив ефективність огляду більшості лікарів-дерматологів у класифікації 100 дерматоскопічних зображень меланом і невусів. Однак, поки що ці результати неможливо екстраполювати на клінічну практику до затвердження в офіційних джерелах та настановах.

Нейронні мережі глибокого аналізу (CNN), в яких алгоритми використовують для аналізу зображень уражень, показали перспективні результати щодо уточнення класифікації меланоми та карциноми без, та за допомогою дерматоскопії [46]. CNN – це алгоритми машинного навчання, що імітують зорове сприйняття людини і можуть використовуватися для розпізнавання зображень. Платформи базуються на наборах даних клінічних зображень (наприклад, зображень меланоми), які піддаються алгоритмічному «вивченню». Попередні тестування показали, що CNN володіє рівнем компетентності, порівняним з дерматологами і може чітко диференціювати доброякісні та злоякісні ураження шкіри [47]. Цей технологічний прогрес може мати суттєвий клінічний вплив на майбутнє дерматології, особливо в умовах надання первинної медичної допомоги військовослужбовцям.

Однак, на сьогодні в реальній клінічній практиці, залишається основною роль спеціаліста [48], що використовує метод дерматоскопії та інші методики для діагностики передпухлинних утворень та злоякісних уражень шкіри, при необхідності проводить біопсію із подальшим направленням матеріалу на гістологічне дослідженння. Основною перепоною вчасної та якісної діагностики новоутворень шкіри у персоналу ЗС є саме відсутність доступу основної маси потенційних пацієнтів до огляду спеціалістом із використанням скринінгових досліджень, зокрема – дерматоскопії

1.3 Стан діагностики новоутворень шкіри у військовослужбовців.

Особливо актуальною, враховуючи вищеозначені проблеми, є діагностика новоутворень шкіри у військовослужбовців, які являються стандартною групою ризику щодо даних захворювань. Особливістю даної

популяції є обмежений доступ до спеціалістів дерматологів, що зумовлює подальшу недостатню діагностику та лікування, що в свою чергу, робить дерматологічні захворювання одним із головних факторів зниження бойової ефективності військовослужбовців [49].

Особливо зростає потреба у кваліфікованому дерматологічному огляді та лікуванні в епоху пандемії (SARS-CoV-2), що додає додаткових перепон щодо доступу до вузького спеціаліста-дерматолога. Встановлено [50], за результатами мета-аналізу пандемія COVID-19 має значний вплив на епідеміологію злоякісної меланоми через зменшення можливостей скринінгу, діагностики та лікування, що в свою чергу, призвело до більш відтермінованої первинної діагностики. У більшості робіт виконанних за останні 2 роки було помічено, що TNM-стадії злоякісної меланоми значно зросли порівняно з періодом до пандемії. До пандемії 25,88% пацієнтів мали II стадію TNM або вище, порівняно з 36,25% які виявлені протягом 2020–2021 років. Під час пандемії COVID-19 індекс глибини злоякісної меланоми по Бреслоу зріс з 1,59 мм до 2020 року до 1,86 мм у 2020 і 2021 роках. У 2020 і 2021 роках кількість хворих зменшилася на 19,58% порівняно з показниками до пандемії. Коефіцієнт втрати пацієнтів вказує на нижчу активність скринінгу та знижену можливість звернення пацієнтів до вузьких спеціалістів із стадіями захворювання, які можуть потребувати екстреного лікування та стають невиліковними.

Підкреслюється [51], що унікальна ситуація військової медицини, включає роботу в польових чи бойових умовах або в міжнародних миротворчих місіях за кордоном у зонах підвищеної і надмірної інсоляції (Африканський континент до прикладу). У цих умовах лікар-дерматолог, як правило, недоступний, і евакуація пацієнта може спричинити певні ризики, фінансові та матеріально-технічні труднощі. Вирішуються ці проблеми за допомогою багатьох ресурсів, однак у військовій дерматології США важливим методом є телеконсультація [52]. Вказується [53], що з 2004 по 2012 роки дерматологічні консультації становили 40% з 10817

телеконсультацій, наданих військовослужбовцям. Для даного виду консультацій використовують декілька каналів зв’язку із залученням онлайн порталу експертів з охорони здоров'я та електронної пошти. Теледерматологія пропонує багато рішень для пом’якшення високого попиту на дерматологів під час пандемій. На дерматологічні консультації припадає найбільша кількість телемедичних відвідувань у системі військової охорони здоров’я США (MHS) [54].

Залишається відкритим питання про можливість вчасної первинної діагностики меланоми, яка має закінчуватись біопсією, у військовослужбовців. В поодиноких дослідженнях присвячених результатам діагностики неспеціалістами меланоми у військовослужбовців шляхом проведення біопсії [55] було встановлено що низка різних спеціалістів за межами дерматології бере участь у виконанні біопсії у пацієнтів, у яких була запідозрена меланома, що викликає занепокоєння. Хоча більшість пацієнтів, яким проводили біопсію не дерматологи, отримували відповідне подальше спостереження, все ще залишалось місце для покращення, щоб гарантувати, що всі пацієнти з меланомою отримають направлення до дерматологів і їх оглянуть після встановлення діагнозу меланоми.

Важливу роль у ранній діагностиці новоутворень шкіри у ЗС США надають програмі самообстеження та самозвернення за медичною допомогою, яка може допомогти у запобіганні та ранньому виявленні меланоми [51]. Для цього розроблені спеціальні програми, однак нові технології візуалізації (дерматоскопія та багатоспектральна візуалізація), які повинні сприяти ранньому виявленню меланоми є більш перспективними. Це дозволило б зробити швидкий, надійний аналіз новоутворень. Відеозйомка зі стандартизованої платформами візуалізації, такої як Dermspectra (DSI, Портсмут, Нью-Гемпшир), що використовується наразі в Національному військовому медичному центрі Walter Reed, складається з фотобудки, підключеної до дисплея, де можна проводити картографування та аналіз вищого рівня, зберігання і майбутнього порівняння зображень у подальших

відвідуваннях пацієнтів [53]. У місцях, де відсутні ресурси медичної фотографії, пацієнти мають змогу робити власні фотографії, а лікар може завантажувати дані фото в медичну карту пацієнта для подальшого порівняння розвитку та змін новоутворень шкіри.

Також важливим питанням залишаєьться питангння первинної профілактики пухлинних уражень шкіри у військовослужбовців. Перспективним видається захист від надмірної інсоляції, оскільки саме професійне перебування на сонці є найбільш поширеним фактором ризику розвитку меланоми та немеланомного раку шкіри серед військовослужбовців [56]. Саме в даній популяції особи можуть мати недостатній доступ до захисту від сонця, перебувають у географічних регіонах із підвищеним впливом сонця та контактують із потенційними канцерогенами. У багатьох настановах національних систем військової медицини розроблені рекомендації щодо профілактики раку шкіри, скринінгу та діагностики новоутворень шкіри у військовослужбовців. Однак тут існує також певний парадокс, засоби щодо профілактики не мають знижувати боєздатність військового персоналу. Саме тому наприклад в армії США запроваджені [57] настанови щодо навчання окремих військовослужбовців профілактиці та ідентифікації раку шкіри, рекомендації по збільшенню використання сонцезахисного одягу та сприяння більшому використанню сонцезахисного крему як заходів для зниження загального ризику злоякісних новоутворень шкіри у військовослужбовців США.

Подібні рекомендації існують для персоналу ВМФ Іспанії [59] однак їх практичне використання має високу кореляцію із поведінкою самих військовослужбовців, пов’язаних із впливом на шкіру УФ-променів, позначених комбінованим впливом уявної сприйнятливості та сприйнятої серйозності, на їхнє рішення придбати та носити уніформу з УФ-захистом. Результати виявили наслідки усвідомлення важливості захисту себе від впливу УФ щодо рішення придбати і використовувати форму із захистом від ультрафіолету та звичне його використання у майбутньому.

Незважаючи на досить розвинену та деталізовану систему ранньої діагностики меланоми у військовослужбовців США, залишається відкритим питання розділення компетенцій дерматолога, дерматоонколога і спеціаліста первинної ланки [55]. Як уже було зазначено вище ретроспективний аналіз медичних записів лікарів первинної ланки, щодо виявлення меланоми і подальшого направлення до спеціалістів – дерматологів, а також дотримання вимог національної системи охорони здоров'я, встановив [51], що цілий ряд інших спеціальностей приймють участь у виконанні біопсій новоутворень шкіри, у випадках підозри меланоми. Тут же вказується на резерви поліпшення діагностики, із вчасним направленням пацієнтів до дерматологів.

У системі військової медицини України проблема діагностики меланоми та передпухлинних захворювань шкіри залишається недостатньо регламентованою згідно до існуючих наказів та настанов. Зокрема, залишається відкритим питанням про конкретний алгоритм обстеження пацієнта для виключення новоутворення шкіри, конкретний етап даного обстеження (допризивний, призивний чи під час військової служби), та який спеціаліст (дерматолог чи хірург), має проводити дану експертизу. Існуючі рекомендації містять положення, що потребують уточнення, розширення, доопрацювання або включення нових положень, зокрема щодо характеристики невусів і їх впливу на стан та придатність військовослужбовця до військової служби.

Підсумовуючи розглянуті вище наукові дані можемо констатувати: злоякісні новоутворення шкіри виникають у людей багатьох вікових, національних та професійних груп, що зумовлено численними факторами ризику, які досить докладно вивчені вченими дерматологами [60, 61]. Стандартно факторами ризику розвитку меланоми виділяють інсоляцію, контакти з канцерогенами, генетичні фактори та багато інших. Однак серед професійних груп привертає увагу група підвищеного ризику – військовослужбовці, в якій яскраво демонструється набутий характер розвитку пухлин шкіри. Адже, обовязково, при прийомі на військової службу

не допускаються особи з потенційними факторами ризику та передпухлинними захворюваннями і розвиток у подальшому таких новоутворень зумовлено особливостями їх професійної діяльності, що вимагає специфічного підходу до скринінгу, профілактики та виділень груп ризику [62].

Так доведено підвищений ризик розвитку злоякісних новоутворень шкіри у військовослужбовців, що мали посилений контакт із ультрафіолетовим випромінюванням, при чому така тенденція спостерігалася протягом останніх 100 років у учасників I та II світових війн, війни у В'єтнамі та інших збройних конфліктах 20 століття [63, 64]. Серед військовослужбовців різних країн Європи та Північної Америки дві групи, як відомо, мають високий рівень розвитку раку шкіри: кавказці (європеоїди) та чоловіки старші за 50 років [65, 66]. Серед родів військ військовослужбовці повітряних сил мають найвищий показник розвитку як меланоми, так і немеланомного раку шкіри [67]. Відповідно у офіцерів, особливо у старших офіцерів, рівень захворюваності на меланому та немеланомний рак шкіри вищий у порівнянні зі штатним персоналом [51].

Таким чином:

Дерматологічна служба України на даний час перебуває у стані реформування, що суттєво зменшує можливість раннього візиту пацієнтів до лікаря – дерматолога і, відповідно, погіршує ранню діагностику новоутворень шкіри, особливо у осіб призивного контингенту.

Ускладнюючим фактором також є недостатній регламент алгоритму та маршруту пацієнта з новоутворенням шкіри з метою верифікації чи виключення злоякісного характеру.

Дане питання вирішується у багатьох країнах лікарем–дерматоонкологом, який володіє навичками дерматолога та онколога, здійснюючи комплексну діагностику, що включає і гістологічне дослідження. Однак на даний час в Україні відсутня спеціальність дерматоонкологія, що також погіршує ситуацію з ранньою діагностикою новоутворень шкіри.

Сучасні погляди до діагностики та лікування новоутворень шкіри вимагають змін щодо раннього виявлення новоутворень шкіри та надання медичної допомоги згідно міжнародних рекомендацій та настанов, особливо в лавах ЗСУ.

В Україні виявлення та надання допомоги пацієнтам - військовослужбовцям із новоутвореннями шкіри є питанням, що потребує подальшої розробки.

За даними матеріалу розділу опубліковано 2 статті:

1. Стаття «Перспективи скринінгу новоутворень шкіри у військовослужбовців ЗСУ» в атестованому ДАК України – Українському журналі дерматології, венерології, косметології. 2020. № 3. (78). С. 93–98.

2. Стаття «Diagnosis of malignant neoplasms of the skin in servicemen of the Armed Forces of Ukraine.» в фаховому виданні Румунії, що входить доміжнародної науковометричної бази Web of science – Romanian Journal of Military Medicine. 2020. №2. 220–222.

РОЗДІЛ 2

МАТЕРІАЛИ ТА МЕТОДИ ДОСЛІДЖЕННЯ

2.1.Загальна характеристика обстежених пацієнтів

Для досягнення мети і вирішення завдань дослідження, на базі кафедри шкірних та венеричних хвороб Вінницького національного медичного університету імені М.І. Пирогова, шкірно-венерологічного відділення Військово-медичного клінічного центру Центрального регіону (м. Вінниця) було обстежено 120 пацієнтів віком 13 – 60 років (згідно вікової групи населення призивного та граничного віку для проходження військової служби в ЗСУ) віку, що мають наявні на шкірі новоутворення різної локалізації, генезу та структури (морфології). Дизайн дослідження був наступним (рис. 2.1.1)

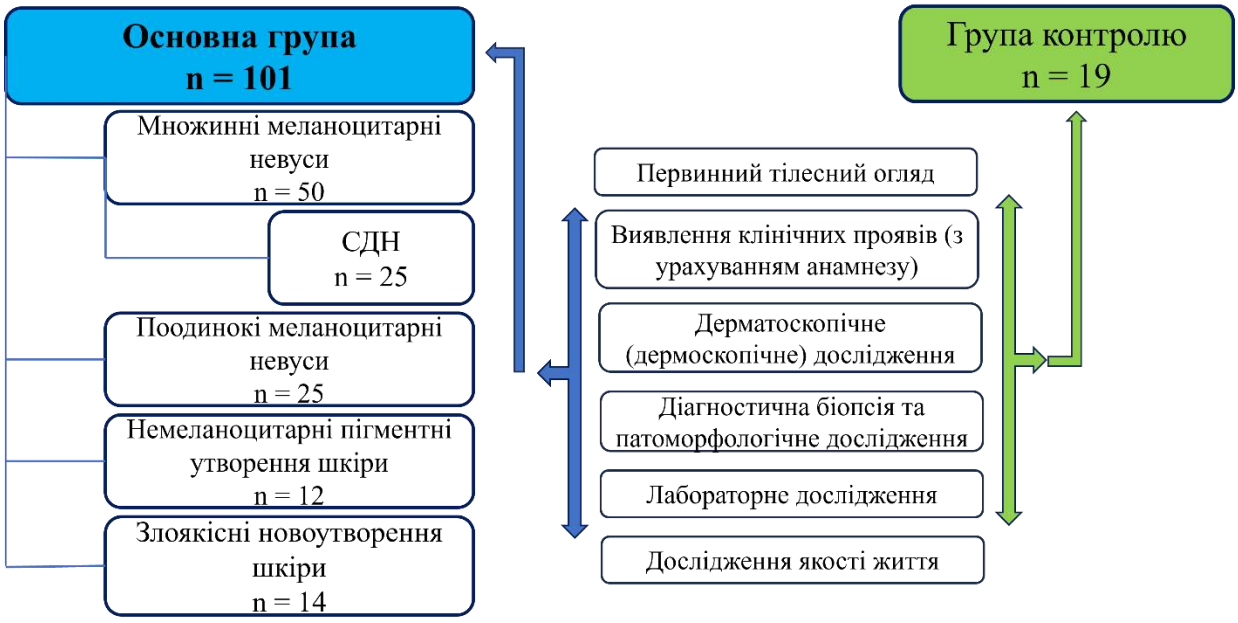

Рис. 2.1.1 Дизайн дисертаційного дослідження

Для дерматоскопічного обстеження новоутворень шкіри, ми обстежили всі наявні новоутворення шкіри у 120 осіб (17 жінок та 103 чоловіків). Серед них 25 пацієнтів з синдромом диспластичних невусів (СДН), 25 пацієнтів з множинними простими меланоцитарними невусами, 25 осіб з поодинокими меланоцитарними невусами, 12 пацієнтів з немеланоцитарними пігментними

утвореннями шкіри та 14 хворих зі злоякісними новоутвореннями (меланоцитарним раком шкіри – меланома та немеланоцитарними раками шкіри – базально-клітинний та плоскоклітинний раки шкіри), 19 пацієнтів, склали контрольну групу порівняння (до 10 пігментних новоутворень на шкірі, які за рішенням Центральної військово-лікарської комісії Центрального регіону були визнані Здоровими).

Для уточнення діагнозу провели гістологічне дослідження 17 новоутворень - 11 хворих та пацієнтів із підозрілими меланоцитарними і немеланоцитарними новоутвореннями шкіри. Середній вік пацієнтів групи зі злоякісними новоутвореннями склав 46 ± 8,86 років, з доброякісними – 34 ± 9,89 роки.

Критеріями включення пацієнтів до дослідження були:

- Чоловіки та жінки призивного віку (від 16 до 60 років) як цивільні, так і діючі військовослужбовці;
- Наявність до 10 пігментних невусів на шкірі;
- Наявність до 50 невусів на шкірі віком до 20 років;
- Наявність більше 50 невусів на шкірі віком до 20 років;
- Наявність більше 100 невусів на шкірі віком понад 50 років;
- Наявність двох та більше підозрілих невусів більше 0,6 см на шкірі, або одного невусу більше 1,0 см;
- Наявність невусів на ділянках подвійного захисту та ділянках долонь та стоп;
- Наявність безпігментних невусів в ділянках потенційного травмування (ділянки коміру, підпахвових ділянок, манжетів рукавів, ременя, та гомілково-ступневих ділянок);
- Наявність великої кількості невусів чи злоякісних новоутворень у близьких генетичних родичів, або злоякісного новоутворення в особистому анамнезі;

Критеріями виключення пацієнтів із обстеження були: наявність тяжкої супутньої соматичної патології та відмова пацієнтів від участі у обстеженні.

Усі дослідження та обстеження виконані за добровільної згоди обстежуваних осіб відповідно сучасних вимог до наукових досліджень [68], про що свідчить висновок комісії з біоетики ВНМУ (протокол № 3 від 03 квітня 2023 р.). Усі вимірювальні засоби пройшли метричну повірку (від 27 квітня 2023 р.)

2.2. Первинний тілесний огляд

Огляд пацієнтів відбувався при досить яскравому електричному світлі, коли лікар стояв між хворим та джерелом світла, при постійному температурному режимі 22 – 23° С. Насамперед визначали фототип шкіри пацієнта за Фіцпатріком (Табл. 2.2.1). Оглядали всю шкіру пацієнтів, особливу увагу приділяли ділянці статевих органів, долоням і підошвам. [80]. Звертали увагу на розташування новоутворень на анатомічних ділянках тіла та кінцівках, враховуючи зони потенційного травмування (ділянки голови, шиї, надплічь, гомілок, кистей та стоп і поперекової ділянки), відповідно до критеріїв перешкоджання носінню військового (льотного) одягу та використанню спеціального спорядження [70]. Робили цифрове фото (макрозйомка) пацієнта в необхідних положеннях, для захоплення всіх анатомічних ділянок на цифровову фотокамеру Canon EOS 1000D.

Табл. 2.2.1

Фототипи шкіри за Фіцпатріком **(**Томас Фіцпатрик, 1975 р.**)** [71, 81]

Фототип	**Назва**	**Колір шкіри та харктеристика типу**	**Чутливість до ультрафіолету**	**Реакція на опромінення**
I	Кельтський	очі – блакитні, волосся – руде або світле, шкіра – дуже світла, часто є ластовиння.	Дуже висока	через декілька хвилин на активному сонці нерідко виникають сонячні опіки.

II	Європейський, нордичний	очі – блакитні, зелені, сірі, іноді карі. волосся – від блонд-відтінків до каштанових, шкіра – світла.	Дуже висока	під впливом ультрафіолету шкіра досить легко обгоряє.
III	Середньоєвропейський	очі – від сірих до карих, волосся – від темно-русого до каштанового, шкіра – трохи смуглява.	Висока	шкіра досить легко загоряє, але при тривалій дії ультрафіолету може обгоряти
IV	Середземноморський	очі – карі, смаглява шкіра, світло-каштанове волосся.	Середня	Шкіра обгоряє рідко
V	Індонезійський	Очі та волосся темного кольору, жовтуватий або коричневий колір шкіри.	Слабка	Шкіра практично ніколи не обгоряє
VI	Африканський	темний колір шкіри, чорні очі й волосся.	Мінімальна	не обгоряють на сонці взагалі.

2.3. Дерматоскопічне обстеження

Дерматоскопія (дермоскопія, епілюмінесцентна мікроскопія) – неінвазивний метод дослідження, що дозволяє візуалізувати структури епідермісу та сосочкового шару шкіри, які невидимі для неозброєного ока. При застосуванні цього методу для візуалізації більш глибоких шарів дерми використовували оптичне збільшення зображення джерелами направленого світла і нанесенням на шкіру спеціальної рідини (імерсійної, мінеральної олії, гелю) або джерелами поляризованого світла, яке застосовували без використання рідини.

Дерматоскоп (або дермоскоп) (HEINE dermatoscopes DELTA 20 T, яким проводили дерматоскопічне дослідження) – портативний прилад, який був оснащений збільшувальною лінзою з кратністю збільшення x10, стандартизованою шкалою в 1,0 см з кроком в 1 мм та джерелом світла (Рис

2.2., 2.3). Це дозволило візуалізувати підповерхневу морфологію шкірних уражень до глибини поверхневої дерми. Він дав змогу виявити кольори та структури, які зазвичай не видно неозброєним оком, що покращило діагностичну точність і наш рівень впевненості щодо діагностики як пігментованих, так і непігментованих уражень шкіри.

Показами до виконання дерматоскопії були, як суб'єктивні: самозвернення пацієнта зі скаргами на зміну кольору, розміру чи консистенцію невусу (новоутворення, родимки) шкіри, так і об'єктивні: (за направленням лікаря) – у пацієнтів з групи ризику: при наявності великої кількості, як пігментних, так і безпігментних утворень шкіри, що виявляли під час тілесного огляду пацієнта, або при підозрі на наявність синдрому диспластичних невусів. Множинними невусами (новоутвореннями) шкіри вважали такі, що відповідали класифікації Newton et al. (1993) [72, 78, 79], яка передбачає кількісні показники:

- більше 100 невусів (в віці від 20-50 років);
- більше 50 невусів (до 20 або після 50 років);

а критеріями підозри синдрому диспластичних невусів:

- 2 та більше клінічно атипових невусів;
- одне або більше пігментних утворень райдужки ока;
- невуси на передній частині волосистої частини голови;
- більше 1-го невуса на сідницях чи склепінні стопи;

Дерматоскопічний огляд пацієнтів (дерматоскопія) проводили за допомогою дерматоскопічного обладнання: ручний дерматоскоп, фотоадаптори для під'єднання до цифрової фотокамери (рис. 2.3.1 а, б, в) та цифровова фотокамера Canon (рис. 2.3.2)

Рис. 2.3.1 Ручний дерматоскоп HEINE DELTA 20T (а), фотоадаптор SLR Photo adaptor for Dermatoscope/digital SLR camera (б) та аксесуари для приєднання Photo Accessory Set for Canon (в).

Рис. 2.3.2 Фотоаппарат Canon EOS 1000 D

Перед проведенням дерматоскопії проводили знезараження контактної поверхні дерматоскопу та поверхні тіла пацієнта за допомогою ватної кульки або стерильної серветки, змочених 70 % етиловим спиртом. На досліджувану ділянку наносили краплю імерсійного масла (рис. 2.3.3), або 70 % розчину етилового спирту (рідини з показником заломлення рівним або близьким до показника шкіри).

Рис. 2.3.3 Імерсійні масла Heine Dermatoscopy Oil

Увімкнутий дерматоскоп контактною скляною поверхнею щільно приставляли до шкіри так, щоб утворення було розташоване в центрі окуляру. Вільною рукою регулювали кільце фокусування до отримання чітко-сфокусованого зображення, використовуючи шкалу в одній із частин дерматоскопу.

Отримане зображення фотографували цифровою фотокамерою та переносили на портативний комп'ютер (рис. 2.3.5), де і проводили детальний аналіз отриманих зображень у програмі Picassa Photo Viewer 3 версія від корпорації Google.

Рис. 2.3.4 HEINE DELTA 20 з цифровою камерою та фотоадаптером HEINE

Рис. 2.3.5 Портативний комп’ютер: Leptop ASUS VivoBoock Pro

Методика оцінювання отриманих фото (макрозйомки та мікрозйомки): Перш за все підраховували загальну кількість новоутворень шкіри на загальних цифрових фото пацієнта із вимірюванням розмірів (довжини, ширини чи діаметру) із занесенням у відповідну форму (Табл. 2.3.1):

Табл. 2.3.1

Кількісний опис новоутворень шкіри

Показник	Значення
до 0,6 см	
до 1,0 см	
більше 1,0 см	
ЗАГАЛЬНА КІЛЬКІСТЬ НЕВУСІВ:	
З них: більше 2 мм на руках	

Описували дерматологічний статус, який обов’язково включав: локалізацію, розмір, колір та макроморфологію досліджуваного новоутворення: пігментовані пляма, папула, бляшка, виразка, перифокальне запалення, гіпопігментація, депігментація, підняті «перлинні» краї, а також ознаки запалення, подразнення чи травмування.

Дерматоскопічний статус вміщував опис дерматоскопічної картини у відповідності до ABCD алгоритму Штольца (W. Stoltz at al., 1994) [73], із застосуванням наступних елементів структурного та метафоричного опису дерматоскопічної картини:

- пігментна мережа (типова, атипова)

- різкий обрив пігментного мережі по периферії (обов’язково вказати локалізацію)

- негативна мережа

- псевдомережа (периферична, центральна)

- пігментні точки і глобули: правильної, неправильної форми, характер розподілу (рівномірно, нерівномірно), переважна локалізація (по периферії, у центрі, дифузно), розмір (однаковий, різний), колір (однаковий, різний)

- псевдоподії

- смуги, штрихи

- біло-блакитні структури (біло-блакитна вуаль)

- пігментація дифузна, рівномірна, однорідна

- пігментні «плями»

- пігментація за типом колеса зі спицями

- пігментні структури у вигляді кленового листа

- сіра зерниста пігментація

- гіперпігментація (центральна, периферична, гомогенна)

- гіпопігментація (центральна, периферична, перифокальна)

- структури (зони) регресу пігменту

- судинні структури: точкові, у вигляді коми, шпильок, деревовидні, гломерулярні, поліморфні, у вигляді «нитки перлів», лакуни (гомогенні, тромбовані, різнокольорові, двоколірні), «судинна корона»

- центральна рубцеподібна зона

- ерозії, виразка

- церебріформні структури

- міліподібні кісти

- край «з'їдений моллю»

- структури за типом відбитку пальця

- псевдофоллікулярні отвори

- сіро-блакитні овоїдні структури

- «фонова» фотопошкоджена шкіра
- жовті агрегати сальних залоз
- кератоз, десквамація
- картин «полуничні зерна»
- еритема

Отримані дані дозволяли чітко відрізнити меланоцитарні утворення від немеланоцитарних і в разі підтвердження наявності меланоцитарного компоненту оцінку дерматоскопічної картини продовжували згідно діагностичного ABCD алгоритму диференційної діагностики доброякісних та злоякісних меланоцитарних новоутворень шкіри (W. Stoltz, 1994) [73], що дозволило вивести та підрахувати Загальний дерматоскопічний індекс (ЗДІ). Це полегшило можливість визначення злоякісності чи доброякісності невусу (Табл. 2.3.2, Табл. 2.3.3):

Алгоритм Штольца (W. Stoltz) представлений у Табл. 2.3.2 заснований на кількох основнх показниках:

Асиметрія (Asimmetry) (A) Оцінювали за симетричним розташуванням кольору та морфологічних структур за двома взаємоперпендикулярними вісями:

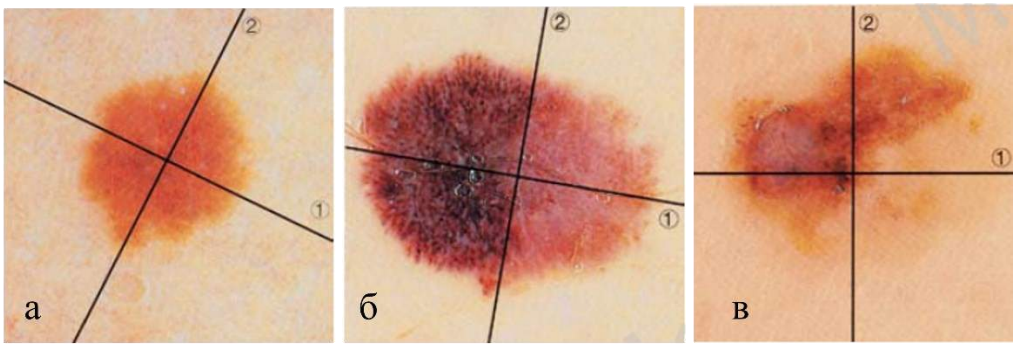

Рис. 2.3.6 Асиметрія 0 (а), Асиметрія 1 (асиметрично по 1 осі) (б), Асиметрія 2 (асиметрія по 2 осям) (б). [74]

Визначення меж (Border) (B) Оцінювали за поступовим стиранням меж до периферії із переходом у звичайну шкіру:

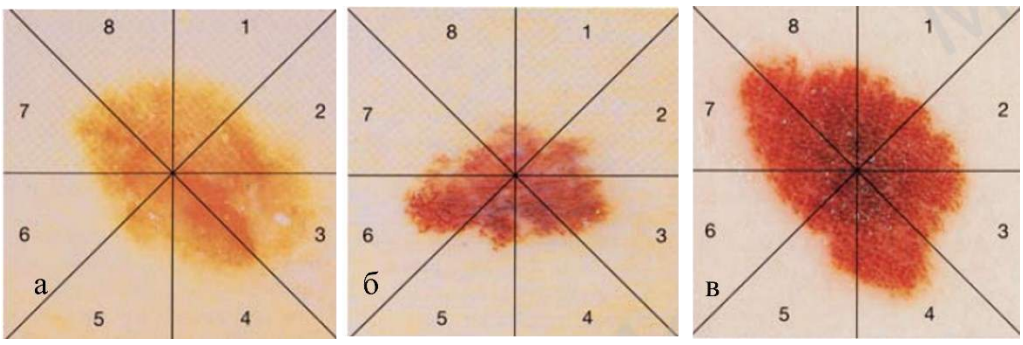

Рис. 2.3.7 Індекс межі 0 (а), Індекс межі 4 (з 3 по 6 сегменти спостерігається різкий обрив меж) (б), Індекс межі 8 (всі межі різко обриваються по відношенню до звичайної шкіри) (в) [74].

Індекс кольору (Color) (C) Визначали за максимальною кількістю визначаємих кольорів (білий, червоний, світло-коричневий, темно-коричневий, синьо-сірий, чорний), рівно 6-ть кольорів, таким чином індекс кольору міг варіювати від 1 до 6:

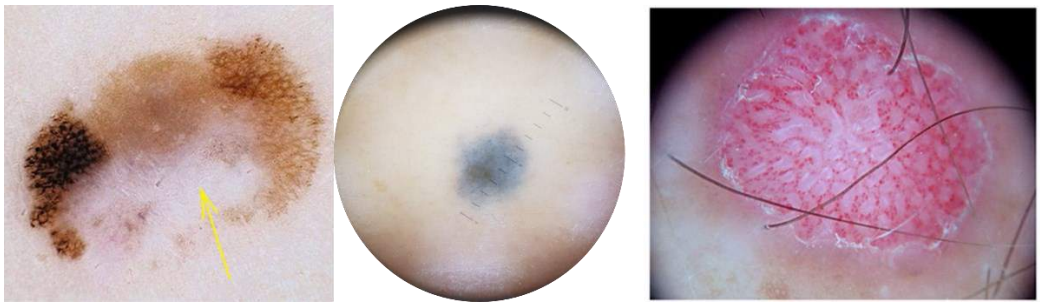

Рис. 2.3.8 Чорний, Білий, Світло-коричневий, Темно-коричневий, Синьо-сірий та Червоний

Індекс структури (Dermatoscopic structure) (D) давав можливість диференціювати п’ять структурних типів змін (пігментна мережа, безструктурні (неструктурні) зони, полоси, глобули та гранули (вузлики), чорно-коричневі точки):

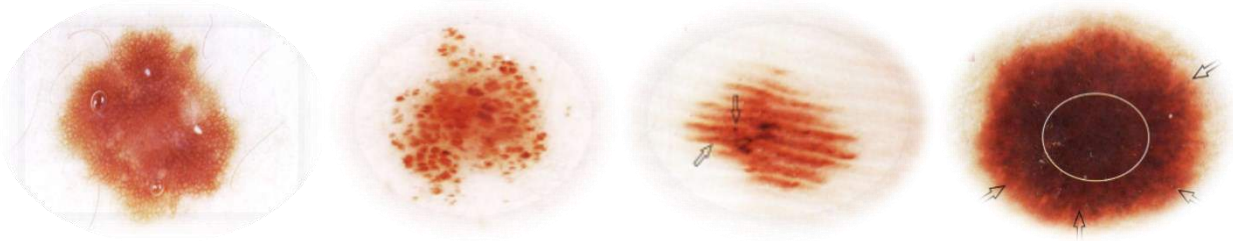

Рис. 2.3.9 Пігментна мережа, глобули, паралельні полоси, безструктурні зони.

Загальний дерматоскопічний індекс (ЗДІ) ми розраховували за методикою, запропонованою В. Штольцем та співавторами в 1994 році, що є незмінною з того часу. Цей метод базується на диференційній діагностиці простих доброякісних меланоцитарних утворень, атипових (диспластичних) невусів та меланоми шкіри за певними дерматоскопічними критеріями – асиметрії вогнища ураження, чіткості меж, кольорів та елементів дерматоскопічної картини, так званих дерматоскопічних структур (Табл. 2.3.2). Штольц та співавтори взяли за основу певні питомі коефіцієнти основних та додаткових дерматоскопічних критеріїв, описнаних та створених Пехембергером і співавторами в 1987 році. Питомі коефіцієнти були створені на основі аналізу більше ніж 7000 фото меланоцитарних утворень у порівнянні з їх морфологічною картиною.

Табл. 2.3.2

ABCD алгоритм діагностики простих меланоцитарних утворень, атипових (диспластичних) невусів та меланоми шкіри (W. Stoltz, 1994 р.) [73]

Дерматоскопічний критерій	Оцінювання		
	Характеристика діагностичного критерію	бали	коефіцієнт
Asymmetry (асиметрія)	Обриси Колір Дерматоскопічні елементи (структура)	0–2	1,3
Border (чіткість меж)	Різкий обрив межі по діаметру (0–8 секторів)	0–8	0,1
Color (колір)	Білий Червоний Світло-коричневий Темно-коричневий Блакитно-сірий Чорний	1–6	0,5
Dermatoscopic structures	Пігментна мережа		

(число дерматоскопічних структури)	Безструктурні ділянки Полоси Гранули Чорно-коричневі точки	1–5	0,5

Прогностичне значення має саме загальний дерматоскопічний індекс (ЗДІ). Він створюється із суми чотирьох дерматоскопічних індексів – дерматоскпічного індексу асиметрії (ДІ А), дерматоскопічного індексу межі (ДІ В), дерматоскопічного індексу кольору (ДІ С) та дерматоскопічного індексу дерматоскопічних структур (ДІ D) (Табл. 2.3.3).

Табл. 2.3.3

Формула дерматоскопічного індексу (ДІ)	**Формула загального дерматоскопічного індексу (ЗДІ)**
ДІ А (асиметрія) = 1,3 х А (бали)	ЗДІ = ДІ А + ДІ А + ДІ С + ДІ D
ДІ В (чіткість меж) = 0,1 х В (бали)	
ДІ С (колір) = 0,5 х С (бали)	
ДІ D (число дерматоскопічних елементів) = 0,5 х D (бали)	

ABCD алгоритм при діагностиці меланоми відмічається високою чутливістю та специфічністю при значені ЗДІ від 4,75 до 5,45 (Табл. 2.3.4) [75].

Табл. 2.3.4

Критерії загального дерматоскопічного індексу (ЗДІ)

Клінічне значення (ЗДІ)	**Математичне значення (ЗДІ)**	**Чутливість та специфічність методу при діагностиці меланоми**
Доброякісне новоутворення	ЗДІ < 4,75	
Підозріле новоутворення (Потенційно злоякісне новоутворення)	4,75 < ЗДІ < 5,45	97,9 – 90,3 %
Злоякісне новоутворення	ЗДІ > 5,45	

На основі цих даних ми розробили форму для визначення ЗДІ (Табл. 2.3.5) [75].

Табл. 2.3.5

Визначення загального дерматоскопічного індексу.

Критерій	Описання:	Балли
Asymmetry (асиметрія)	по вертикальній вісі	від 0 до 2
	по горизонтальній вісі	
Border (межі)	12:00 - 13:30	від 0 до 8
	13:30 - 15:00	
	15:00 - 16:30	
	16:30 - 18:00	
	18:00 - 19:30	
	19:30 - 21:00	
	21:00 - 22:30	
	22:30 - 00:00	
Color (колір)	білий	від 1 до 6
	червоний	
	світло-коричневий (бежевий)	
	коричневий (темно-коричневий)	
	синьо-сірий	
	чорний	
Dermatoscopic structures (дерматоскопічні структури)	пігментна сітка	від 1 до 5
	безструктурні зони	
	полоси	
	глобули, гранули	
	чорно-коричневі точки	

Застосування трьох крокового алгоритму, який було спеціально розроблено для лікарів, які не мають великого досвіду використання дерматоскопії включав визначення дерматоскопічних ознак за 3-ьох бальною системою. Цей алгоритм дозволяв запідозрювати меланому та інші види раку шкіри суміжними спеціалістами і направляти таких пацієнтів на поглиблений огляд лікарем-дерматологом (75). На проведеній у 2001 році консенсусній конференції з дерматоскопії (Consensus Net Meeting on Dermoscopy.

Argenziano G, Soyer HP, Chimenti S et al., 2003) [76] було виділено три основні ознаки (рис. 2.3.10), що відрізняють меланому від інших доброякісних пігментних утворень шкіри.

Статистичний аналіз проведений багатьма дослідниками показав, що наявність будь-яких двох із цього переліку ознак вказує на високий ризик меланоми або іншого раку шкіри.

Ілюстрація	Ознака	Визначення
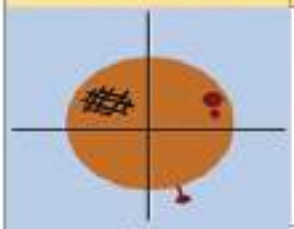	Асиметрія	Асиметрія пігментації та форми за однією або двома перпендикулярними осями
	Атипова пігментна сітка	Пігментна сітка з отворами неправильної форми і потовщеними лініями
	Біло-блакитні структури	Будь-які структури блакитного та/або білого кольору
Наявність двох або трьох ознак вказує на підозріле новоутворення		

Рис. 2.3.10 Додаткові дерматоскопічні ознаки за трибальною системою оцінки (шкали)

Підставою до направлення пацієнта до лікаря-онколога чи хірурга для проведення ексцизійної еліпсовидної біопсії шкіри з подальшим гістологічним дослідженням було виявлення підозрілого або злоякісного новоутворення за значенням ЗДІ (табл. 2.5) та/або виявлення двох із трьох ознак за трьох-кроковим діагностичним алгоритмом (табл. 2.7).

2.4. Діагностична біопсія та патоморфологічне дослідження

При виявлені у пацієнта підозрілого або злоякісного новоутворення проводили діагностичне видалення даного утворення з подальшим морфологічним дослідженням. Крім дерматоскопічних ознак також

враховували, як об’єктивні, так і суб’єктивні раптові зміни з боку новоутворень, а саме:

- збільшення площі й висоти елемента;
- посилення інтенсивності пігментації, особливо якщо вона нерівномірна;
- ознаки локального регресу;
- виникнення пігментного вінчика навколо меланоцитарного невуса, поява елементів-сателітів;
- реакція запалення в новоутворенні;
- свербіж, біль та інші суб’єктивні відчуття;
- ерозування і кровоточивість.

Хід оперативного втручання (еліпсовидна ексцизійна біопсія)**:**

Перед виконанням оперативного втручання виконували пробу на чутливість до місцевого анестетику (2% розчину лідокаїну), з подальшим контролем лікаря. Після підтвердження негативної проби, в умовах перев’язувальної-операційної під місцевим знеболенням ділянки запланованої ексцизійної біопсії Sol. Lidocaini 2% до 5 мл. проводили обробку операційного поля розчином антисептика. Далі виконували видалення ділянки шкіри та підшкірно-жирової клітковини скальпелем напівовальним (еліпсовидним) розрізом з врахуванням ліній Лангера (рис. 2.4.1), на відстані 1,5 см від краю новоутворення до 1,0 см глибиною, до поверхневої фасції. Гемостаз виконували радіохвильовим електрокоагулятором «Надія 2», з наступним накладанням двох вузлових швів ниткою Prolen 2/0 довжиною 45 см. На ділянку виконаної біопсії накладали асептичну пов’язку. Зняття швів виконували на 8 – 9 добу. Одразу після видалення отриманий матеріал занурювали в розчин 10 % нейтрального формаліну, з наступним направленням у пато-гістологічну лабораторію для виконання патоморфологічного дослідження.

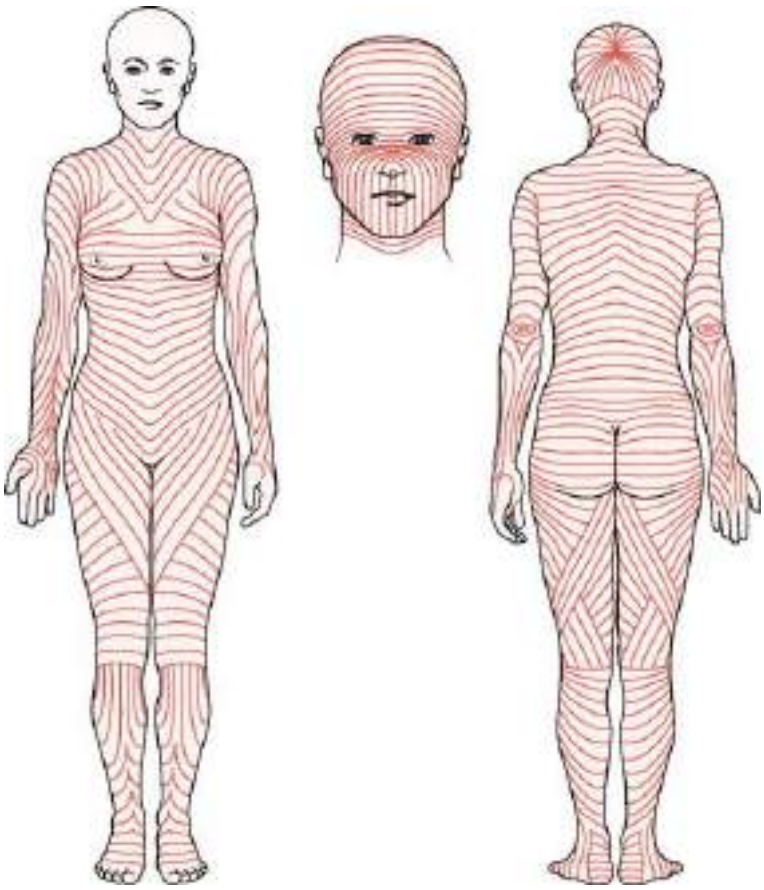

Рис. 2.4.1 Лінії Лангера.

Патоморфологічне дослідження:

Забарвлення отриманого матеріалу проводили рутинним методом – гематоксилин-еозином:

Для фіксації протягом 24 годин використовувався готовий 10% нейтральний забуферний формалін. Забір матеріалу здійснювали з дотриманням правил комплексного дослідження та опису. Матеріал, що вирізали, поміщали в гістологічні касети. Далі промивали під проточною водою протягом 1 години і завантажували в апарат для гістологічної обробки тканин карусельного типу AT1010.

Рис. 2.4.2 Апарат для гістологічної обробки тканин карусельного типу AT 1010

В апараті зразки зневоднювали у зростаючій концентрації ізопропілового спирту MileTwo (Milestone) протягом 13 годин, очищали за допомогою ксилолу Bioclear протягом 1 години, насичували парафіном Leica Paraplast протягом 3 годин. Заливку здійснювали вручну за допомогою залізних і пластмасових форм та розплавленого парафіну. Після охолодження отримували тонкі зрізи, товщиною 5 мк, з парафінових блоків за допомогою ротаційного мікротому Sakura Accu Cut SRM 400 (Рис. 2.10) та поміщали на скельця. Для забарвлення скельця знаходились у ксилолі Bioclear 30 хв, етиловому спирті 96% 10 хв, гематоксиліні Gill3(Biognost) 10 хв, воді 40 хв, еозині Contrast plus (Biognost) 10 хв, етиловому спирті 40 хв та ксилолі Bioclear 10 хв. На фінальному етапі препарати просушували, покривали гістологічним бальзамом Histofluid(Marienfeld) і накривали покривними скельцями.

Рис. 2.4.3 Ротаційний мікротом Sakura Accu Cut SRM 400

2.5. Лабораторне біохімічне дослідження крові на загальну фракцію ЛДГ (Лактатдегідрогеназа)

Усім пацієнтам з наявними підозрілими чи явними злоякісними новоутвореннями шкіри проводили забір венозної крові згідно рекомендацій настанови NCCN 2019 р.. Вранці, натще серце в маніпуляційному кабінеті, медична сестра проводила забір 6 мл крові в стерильну пробірку з подальшим направленням до відділення лабораторної діагностики. Дослідження рівня загальної фракції ЛДГ проводили на стандартному біохімічному аналізаторі «Chem Well» 2900.

Рис. 2.5.1 Біохімічний аналізатор «Chem Well» 2900

Відцентрифугувавши кров центрифугою ELMI SL6, піпеткою відбирали сироватку в спецалізовану канюлю на планшет і подавали в аналізатор.

Рис. 2.5.2 Центрифуга ELMI SL6

2.6. Оцінка якості життя

Обстеження якості життя проводили за результатами використання опитувальника DLQI (Dermatology Life Quality Index) [77]

Опитувальник DLQI включав у себе (Табл. 2.6.1) 11 запитань з 5-ма параметрами відповідей для визначення якості життя.

Підрахунок у кожному питанні полягає в наступному:

Дуже багато	3
Багато	2
Трохи	1
По суті – ні	0
Не відноситься	0
Питання без відповіді	0

Питання 7: "Перешкоджає роботі або навчанню" - 3

Показник DLQI розраховували шляхом підсумовування балів кожного питання, в результаті чого може бути набрано максимум 30 і мінімум 0 балів. Чим вище була оцінка, тим більше була погіршена якість життя.

Значення пунктів DLQI

0–1 = практично взагалі немає впливу на життя пацієнта

2–5 = невеликий вплив на життя пацієнта

6–10 = помірний вплив на життя пацієнта

11–20 = дуже великий вплив на життя пацієнта

21–30 = надзвичайно великий вплив на життя пацієнта

Табл. 2.6.1

Опитувальник DLQI [77]

1	Протягом останнього тижня, наскільки **сверблячою, чутливою, болючою або пекучою** була Ваша шкіра?	Дуже сильно Значно Трохи Зовсім ні	
2	Протягом останнього тижня, наскільки Вам доводилося ніяковіти або соромитися внаслідок шкірних проблем?	Дуже сильно Значно Трохи Зовсім ні	Не має до мене відношення
3	Протягом останнього тижня, наскільки Ваші шкірні проблеми заважали Вам ходити до магазину чи доглядати за вашим помешканням або городом?	Дуже сильно Значно Трохи Зовсім ні	Не має до мене відношення
4	Протягом останнього тижня, наскільки Ваші шкірні проблеми впливали на вибір Вами одягу?	Дуже сильно Значно Трохи Зовсім ні	Не має до мене відношення
5	Протягом останнього тижня, наскільки Ваші шкірні проблеми впливали на Ваше спілкування з іншими людьми або на дозвілля?	Дуже сильно Значно Трохи Зовсім ні	Не має до мене відношення
6	Протягом останнього тижня, наскільки Ваші шкірні проблеми ускладнювали Ваші заняття будь-яким видом спорту?	Дуже сильно Значно Трохи Зовсім ні	Не має до мене відношення
7	Чи перешкоджали ваші шкірні проблеми Вашій роботі або навчанню протягом останнього тижня?	Так Ні	Не має до мене відношення
8	Якщо “ Ні”, то на скільки Ваші шкірні проблеми заважали Вам в роботі або в навчанні протягом останнього тижня?	Дуже сильно Значно Трохи Зовсім ні	
9	Протягом останнього тижня, наскільки Ваші шкірні проблеми ускладнювали спілкування з Вашим партнером або з ким-небудь з ваших близьких друзів чи родичів?	Дуже сильно Значно Трохи Зовсім ні	Не має до мене відношення
10	Протягом останнього тижня, наскільки Ваші шкірні проблеми викликали які-небудь сексуальні труднощі?	Дуже сильно Значно Трохи Зовсім ні	Не має до мене відношення
11	Протягом останнього тижня, наскільки лікування Вашої шкіри завдавало вам проблеми, наприклад: забруднювало ваше помешкання або забирало ваш час?	Дуже сильно Значно Трохи Зовсім ні	Не має до мене відношення
Бали			
	Загальна кількість балів	Всього	

2.7. Статистичний метод дослідження

Характер розподілу величин визначали за критерієм Шапіро-Вілка. Цифрові данні наведені у вигляді “M±m” з зазначенням 95% довірчого інтервалу, де M – середнє арифметичне значення, m – стандартна похибка.

Статистичну обробку цифрових даних проводили за методом варіаційної статистики з використанням u – критерію Мана-Уітні при не нормальному розподілі, а також методом X^2, методом варіаційної статистки з використанням критерію Краскела-Уолліса за відсутності нормального розподілу, а при нульовому та 100 % значеннях показників – за методом Р.Б. Стрелкова (1982). Статистично вірогідними вважали зміни показників при $p \leq 0,05$. Розрахунки здійснювали за допомогою Microsoft Office – 365.

За даними матеріалу розділу зроблено 2 публікації:

1. Стаття «Випадок сімейних множинних невусів з високим ризиком трансформації в меланому у військовослужбовця.» в фаховому виданні України – *Сучасні аспекти військової медицини*. 2021. Випуск 28, Частина 1, 75–84.
2. Тези «Експертна оцінка множинних меланоцитарних невусів у військовослужбовців Збройних Сил України.» Тези XVI Міжнародної науково-практичної конференції «Innovative trends of science and practice, tasks and ways to solve them», Athens, Greece April 26 – 29, (2022). P. 386 - 388.

РОЗДІЛ 3

МОРФОЛОГІЧНИЙ ТА ПРОГНОСТИЧНИЙ АНАЛІЗ ЗЛОЯКІСНИХ НОВОУТВОРЕННЯ ШКІРИ У ВІЙСЬКОВОСЛУЖБОВЦІВ ЗБРОЙНИХ СИЛ УКРАЇНИ

В основному публікації, щодо діагностики та проявів злоякісних новоутворень шкіри здебільшого ґрунтуються на даних обстеження військовослужбовців США або інших країн НАТО. Нами не виявлено публікацій щодо аналізу діагностики, аналізу факторів ризику у військовослужбовців Збройних Сил України (ЗСУ). Виходячи із цього нами була поставлена мета наступного етапу роботи – проаналізувати особливості діагностики та тактики ведення хворих на злоякісні новоутворення шкіри у військовослужбовців ЗСУ.

Захворюваність на меланому складає 1,7% серед інших злоякісних новоутворень [1]. Однак, не зважаючи на такий низький відсоток, меланома залишається одним із найагресивніших видів онкологічних пухлин з високою смертністю, що здатна метастазувати при невеликих розмірах. З метою коректного порівняння макроскопічних та мікроскопічних ознак новоутворень шкіри, ми провели аналіз 14 випадків діагностованих злоякісних та підозрілих новоутворень шкіри у військовослужбовців ЗСУ за період 2017-2022 роки. Ретроспективний аналіз даних, був отриманий із звітів хірургів і дерматологів ВМКЦ ЦР та шпиталів ЗСУ. До дослідження були включені випадки, в яких діагноз був підтверджений гістологічно у двох лабораторіях. Були проаналізовані клінічні, лабораторні та гістологічні дані кожного випадку. При подальшому аналізі ми враховували стаж військової служби, ризики професійної діяльності.

До дослідження не були включені випадки підозрілих новоутворень, що не підтверджені при повторному гістологічному дослідженні, які стали групою порівняння і склали 7 осіб.

Серед 14 випадків, більшість – 12 становили військовослужбовці, і лише 2 випадки немеланомного раку шкіри ми спостерігали у найманої

працівниці віком 52 років (випадок № 1) та члена сім'ї військовослужбовця віком 59 років.

Як правило злоякісні утворення діагностують на пізніх строках служби (15 – 20 років).

Клінічний випадок № 1. Пацієнт Б., наймана працівниця 52 років (1968 р.н.) звернулась до дерматолога 10.11.2020 р. зі скаргами на появу новоутворення на шкірі спинки носа, шо вперше відмітила 3 роки тому і яка мала тенденцію до повільного росту (рис. 3.1)

Рис. 3.1. Хвора Б., 52 роки (1968 р.н.). Медична карта а/х № 137. Макроскопічний огляд плями світло-коричневого кольору на спинці носа (а).

Дерматологічний статус (макроскопічний огляд): на шкірі спинки носа спостерігалась слабо-пігментована пляма світло-коричневого кольору (рис. 3.1) з чіткими межами, розміром 0,7 см на 1,2 см, з поодинокими елементами лущення на поверхні але без видимих ознак запалення, подразнення чи травмування.

Дану пляму відмічала протягом 3 останніх років. Дерматоскопічно визначали наступну картину:

Дерматоскопічний статус (мікроскопічний огляд): на шкірі спинки носа наявна немеланоцитарна пляма, що дерматоскопічно представлена

асиметричною світло-коричневою та рожевою псевдо-мережею (рис. 3.2 а) сформованою волосяними фолікулами, що нагадують полуницю («strawberry pattern»), слабко-вираженим перифолікулярним судинним малюнком та лусочками білого кольору (рис. 3.2 б).

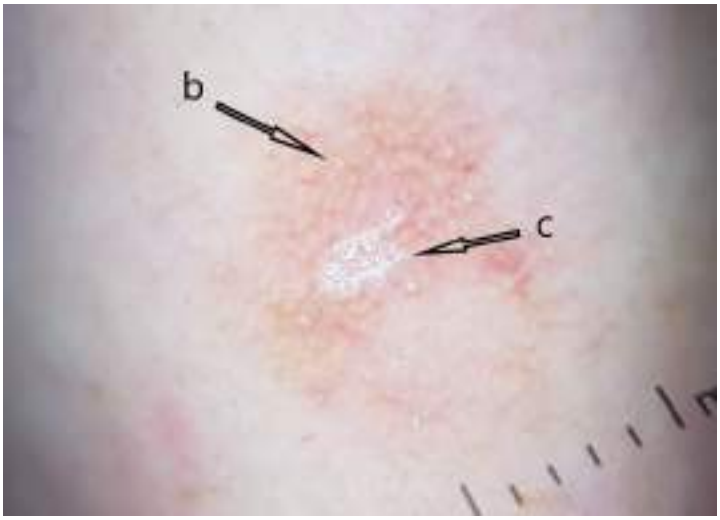

Рис. 3.2 Хвора Б., 52 роки (1968 р.н.). Медична карта а/х № 137. Дерматоскопічно: псевдо-мережа (в), лусочки білого кольору (с). Збільшення х10.

Було встановлено попередній діагноз: Актинічний кератоз спинки носа. (Suspitio neo SCC (squam cells carcinoma), підозра на плоско-клітинний рак).

Враховуючи підозру на злоякісне новоутворення шкіри пацієнтці під місцевою анестезією була виконана біопсія шкіри спинки носа. За результатами якої встановлено діагноз плоско-клітинного раку шкіри.

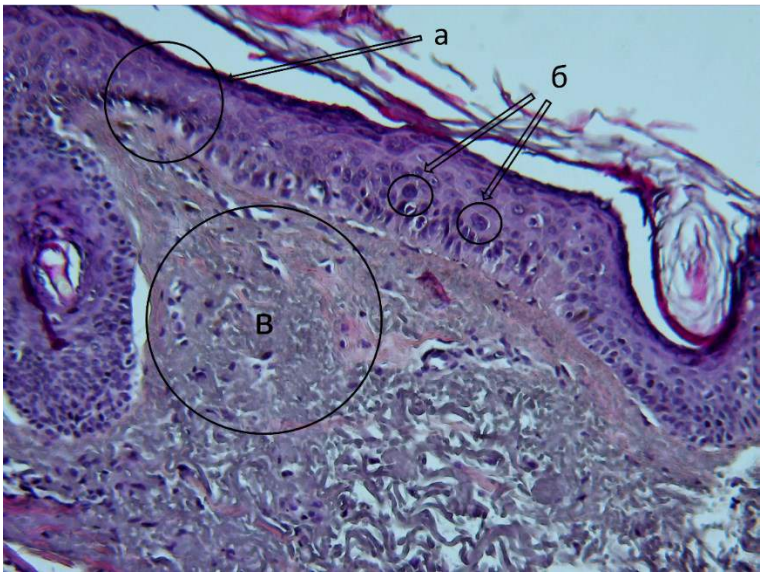

Рис. 3.3. Біоптат шкіри спинки носа (пацієнт Б., випадок 1). Медична карта а/х № 137. Морфологічно: атрофія епідермісу (а), кератиноцити зі збільшенням ядерно-цитоплазматичного співвідношення (б), сонячний еластоз (в). Забарвлення: гематоксилін-еозин. Збільшення х 100.

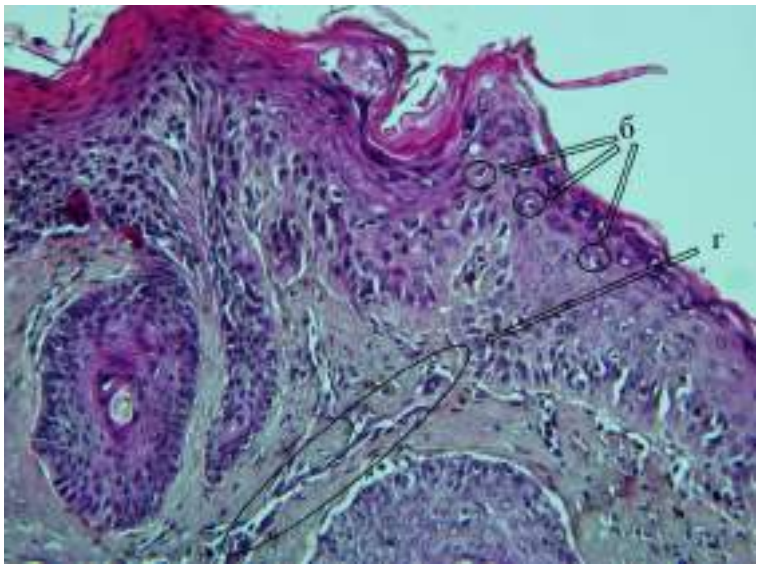

Рис. 3.4. Біоптат шкіри спинки носа (пацієнт Б., випадок 1). Медична карта а/х № 137. Морфологічно: кератиноцити зі збільшенням ядерно-цитоплазматичного співвідношення (б), периваскулярна лімфоцмтарна інфільтрація (г). Забарвлення: гематоксилін-еозин. Збільшення х 100.

Результат гістологічного дослідження: гістологічно спостерігається шкіра з гіперпаракератозом, атрофією епідермісу (рис. 3.3 а). У нижній та, вогнищево, середній частині епітелію визначаються кератиноцити зі

збільшенням ядерно-цитоплазматичного співвідношення (рис. 3.3 б, рис. 3.4 б), помірним поліморфізмом, гіперхромністю й незначною втратою полярності ядер, помітними ядерцями, ознаками дискератозу та вакуольної дегенерації. Верхня частина епітелію без атипії. У базальному шарі наявна незначна пігментація. Інвазивний ріст в глибші шари відсутній, базальна мембрана інтактна. У сосочковому шарі дерми визначається виражений ступінь «сонячного» еластозу (рис. 3.3 в), з наявною глибше вогнищевою, в тому числі периваскулярною лімфоцитарною інфільтрацією (рис. 3.4 г). Додатки шкіри звичайної гістологічної будови.

Призначене лікування: динамічне спостереження лікаря дерматолога та лікаря хірурга-онколога протягом 5 наступних років з виконанням дерматоскопії 1 раз на рік.

Серед інших військовослужбовців діапазон віку становив 25- 55 років, із середнім віком встановлення діагнозу 42 роки. Офіцерів 4 чоловік та 4 військовослужбовців рядового і сержантського складу, у загальній кількості не дозволило визначити даний показник як фактор ризику. Строк перебування на військовій службі виявився фактором ризику, який з більшою вірогідністю призводив до розвитку злоякісних новоутворень, оскільки склав 23,7 років, що практично відповідає середньому строку служби військовослужбовця ЗСУ за даними відкритої статистики.

Однак, на відміну від попереднього ми виявили три випадки діагностики злоякісних новоутворень, що виникли після 1-3 років військової служби. Один з них був випадком солідної базаліоми у солдата 37 років, другий – випадок анонімної меланоми у солдата 25 років, що була виявлена на стадії розповсюдженого метастазування через 2 роки служби, та первинно множинна меланома у солдата 46 років, що була виявлена на 3 році служби. Усі ці випадки вимагали радикального лікування і в подальшому призвели до звільнення зі служби із наступним наданням пацієнтам групи інвалідності.

Клінічний випадок № 2.

Пацієнт М., солдат контрактної служби, 37 років (1980 р.н.) направлений до дерматолога 22.06.2018 р. зі скаргами на появу новоутворення на лівому крилі носа, яке вперше відмітив 1,5 місяці тому.

Рис. 3.5. Солдат М. 37 років. Медична карта с/х № 6133. Солідне утворення (вузол) на шкірі крила носа зліва (а).

Дерматологічний статус (макроскопічний огляд): При огляді, на шкірі крила носа зліва (поблизу внутрішнього кута ока) наявне солідне утворення (вузол 2,0 на 1,5 см) щільної консистенції (рис. 3.5), що підвищується над рівнем шкіри, тілесного кольору з матовою поверхнею. На поверхні вузла наявна кірочка.

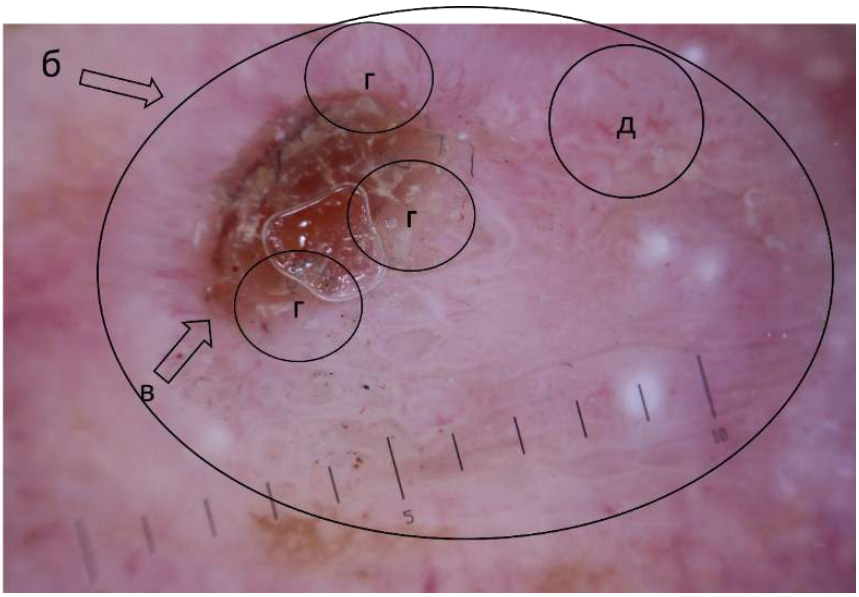

Рис. 3.6. Солдат М. 37 років. Медична карта с/х № 6133. Немеланоцитарний вузол (б) на крилі носа зліва, геморагічна кірка (в), периферичний валик (г), арборизуючі судини (д). Збільшення х10.

Дерматоскопічний статус (мікроскопічний огляд): на шкірі крила носа зліва, ближче до внутрішнього кута ока, наявний вузол без ознак меланоцитарної природи, дерматоскопічно представлений ерозією, що вкрита геморагічною кірочкою (рис. 3.6 в) та оточена по периферії валиком (рис. 3.6 г) з декількох вузликів. Також присутні арборизуючі судини (рис. 3.6 д) по периферії вузла.

Нами був встановлений попередній діагноз: Солідна базаліома шкіри лівого скату носа pT1N0M0 I ст., III кл. група.

Проведене лікування: В асептичних умовах під місцевою, інфільтраційною анестезією розчином 0,5% новокаїну – 5 мл, відступивши від краю пухлини на 0,5 см., було проведено видалення пухлини до фасції м’язів обличчя, ревізію рани, контроль гемостазу та накладено асептичну пов’язку. Видалена пухлина була направлена на гістологічне дослідження.

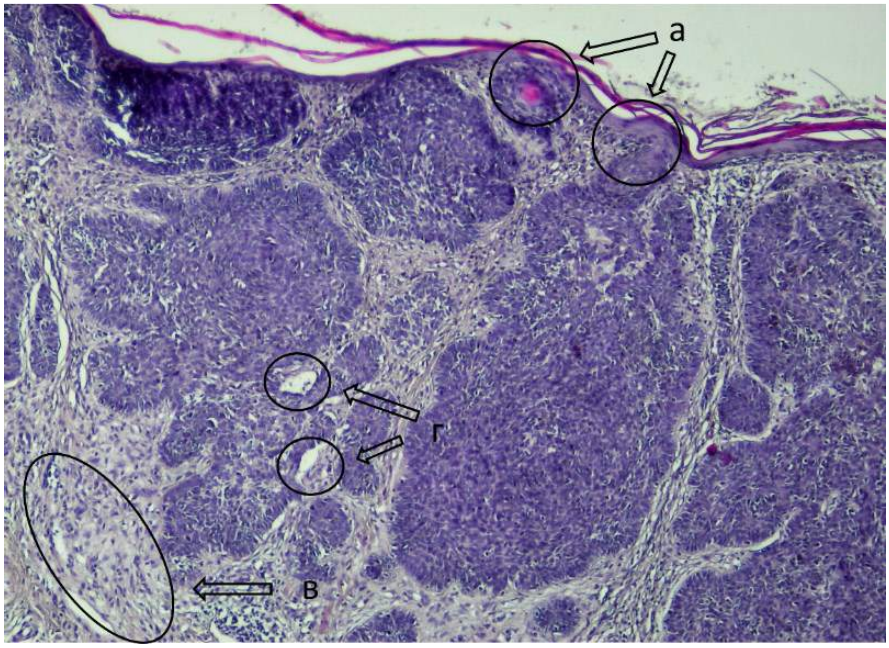

Рис. 3.7. Біоптат шкіри солідного утворення крила носа (пацієнт М, випадок 2). Патогістологічне дослідження № 3448. Морфологічно: шкіра зі стоншеним епідермісом та інвазивним ростом в дерму (а); фіброзна строма пухлини (в); артефакти ретракції навколо вузлів (г). Забарвлення: гематоксилін-еозин. Збільшення х 100.

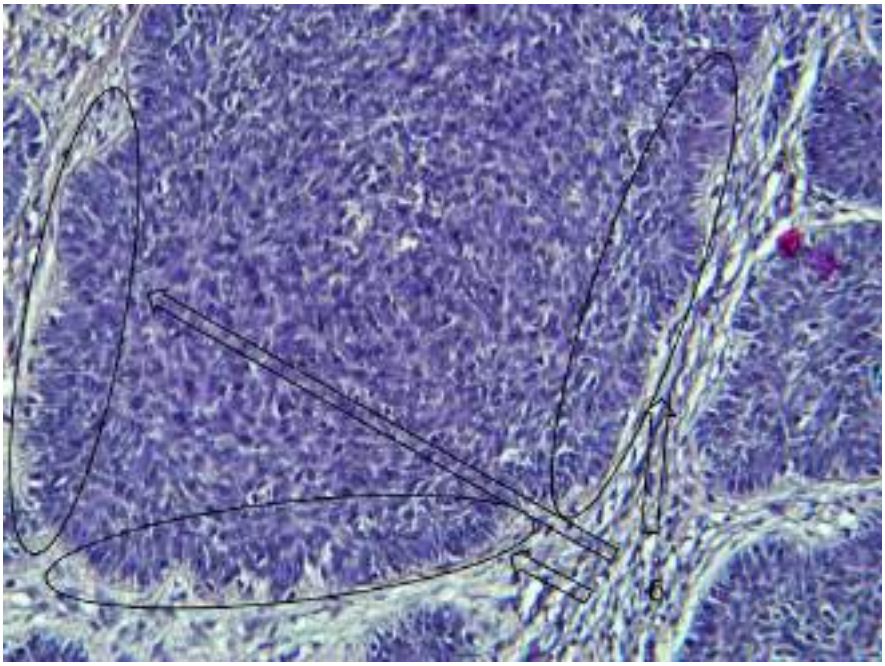

Рис. 3.8. Біоптат шкіри солідного утворення крила носа (пацієнт М, випадок 2). Патогістологічне дослідження № 3448. Морфологічно: клітини по

периферії гнізд, що розташовуються у вигляді палісаду (б). Забарвлення: гематоксилін-еозин. Збільшення х 100.

Результат гістологічного дослідження: гістологічно спостерігається шкіра зі стоншеним епідермісом та інвазивним ростом в дерму (рис. 3.7 а), до межі сосочкового та сітчастого шару, утворення вузлового та мікровузлового типу будови, що має свій початок з базального шару епідермісу. Пухлина була сформована атиповими клітинами базалоїдного типу зі збільшеними, овальними, гіперхромними ядрами, слабковираженою цитоплазмою, помітними ядерцями, підвищеною мітотичною активністю. Клітини на периферії гнізд розташовувалися у вигляді палісаду (рис. 3.8 б). Строма пухлини була представлена фіброзними прошарками (рис. 3.7 в), з вогнищевим скупченням міксоїдного матеріалу та типовими артефактами ретракції (порожнини між пухлиною та стромою, що виникають під час фіксації та проведення матеріалу в спиртах та парафіні) навколо вузлів (рис. 3.7 г). Визначається незначна вогнищева перитуморальна лімфоцитарна інфільтрація. Візуально на зрізі васкулярна та периневральна інвазія не спостерігалася.

Після проведеного хірургічного лікування виконували обробку післяопераційної рани розчином Фукорцину впродовж 5-ти днів. Після виписки пацієнт був поставлений на диспансерний облік лікарів: лікаря-дерматолога та хірурга-онколога з подальшим оглядом 1 раз на 3 місяці протягом невизначеного періоду часу за місцем постійної дислокації. Тривалість стаціонарного обстеження та лікування становила 21 добу.

Найбільш показовим є клінічний випадок дефекту до призивного огляду ВЛК № 3.

Пацієнт Д., солдат к/сл, 25 років був направлений до дерматолога з приводу метастазів меланоми в лімфатичні вузли зі скаргами на нудоту, гіркоту в роті та періодичні болі в лівій підребровій ділянці та наявність поодиноких пігментних утворень на шкірі тулуба та верхніх кінцівок.

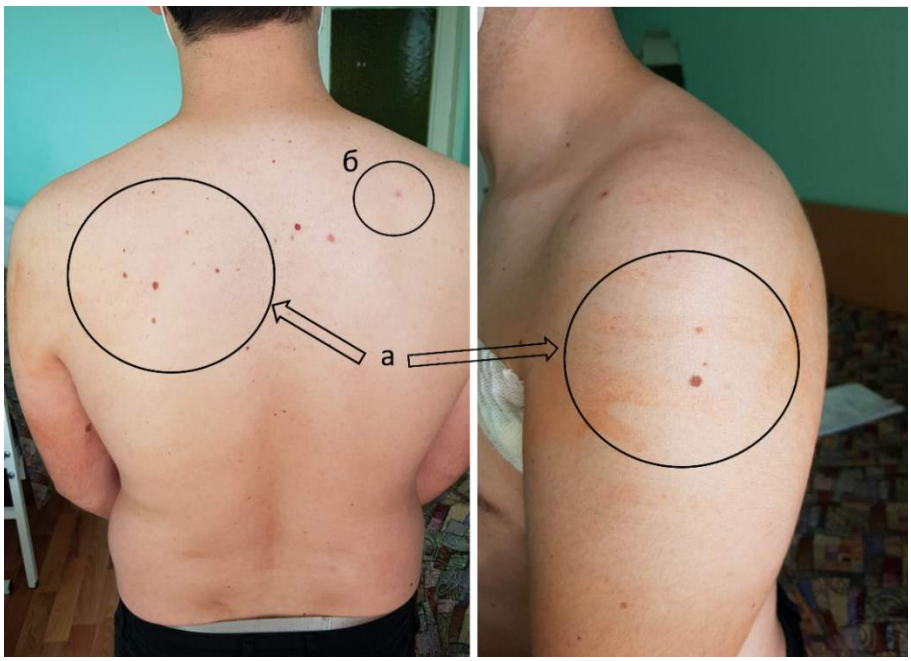

Рис. 3.9 Солдат Д., 25 років. Медична карта с/х № 7249. Пігментні плями на шкірі спини та верхньої кінцівки зліва (а), слабко-пігментована папула на шкірі надлопаткової ділянки справа (б).

Дерматологічний статус (макроскопічний огляд): При огляді на шкірі спини та лівої дельтовидної ділянки спостерігалися поодинокі пігментні плями (рис. 3.9 а) коричневого кольору розміром від 5 до 8 мм у діаметрі без ознак запалення, подразнення чи травмування. Особливу увагу привернула слабко-пігментована папула (рис. 3.9 б) на шкірі правої надлопаткової ділянки з ознаками подразнення у вигляді рожевого кольору по периферії.

Дерматоскопічний статус (мікроскопічний огляд): на шкірі грудної клітини, спини та лівої дельтовидної ділянки спостерігалися симетричні і за формою, і за структурою плями ретикулярно-гомогенної моделі будови, світло та темно-коричневого кольору, що дерматоскопічно представлені «патчами» типової пігментрної мережі (рис. 3.10 в) з коричневими точками в нитках мережі та гомогенною ділянкою гіпопігментації (рис. 3.10 г) в центрі плями. Дерматоскопіний індекс склав 2,0.



Рис. 3.10 Солдат Д., 25 років. Медична карта с/х № 7249. Меланоцитарна пляма ретикулярно-гомогенної моделі будови. Патчі пігментної мережі (в), гомогенна ділянка гіпопігментації в центрі плями (г). Збільшення х10.

Також у пацієнта була виявлена лімфаденопатія лівої пахвової ділянки, що стало підставою для госпіталізації, обстеження та проведення діагностичної біопсії лімфовузла під місцевою інфільтраційною анестезією (рис. 3.11). Було отримано гістологічне заключення – метастази меланоми. Враховуючи дифузний характер ураження пацієнт був обстежений у Національному інституті раку м. Київ де і було 26.10.2020 встановлено остаточний діагноз - метастази анонімної меланоми в пахвові лімфовузли ліворуч, середостінні лімфовузли, печінку, ліву наднирникову залозу, pTxN3M1c, ст. IV, кл. гр. II.

Рис. 3.11 Солдат Д. Солдат Д., 25 років. Медична карта с/х № 7249. Лімфатичний вузол (розмір 5,0 х 3,0 см) пахвової ділянки після видалення.

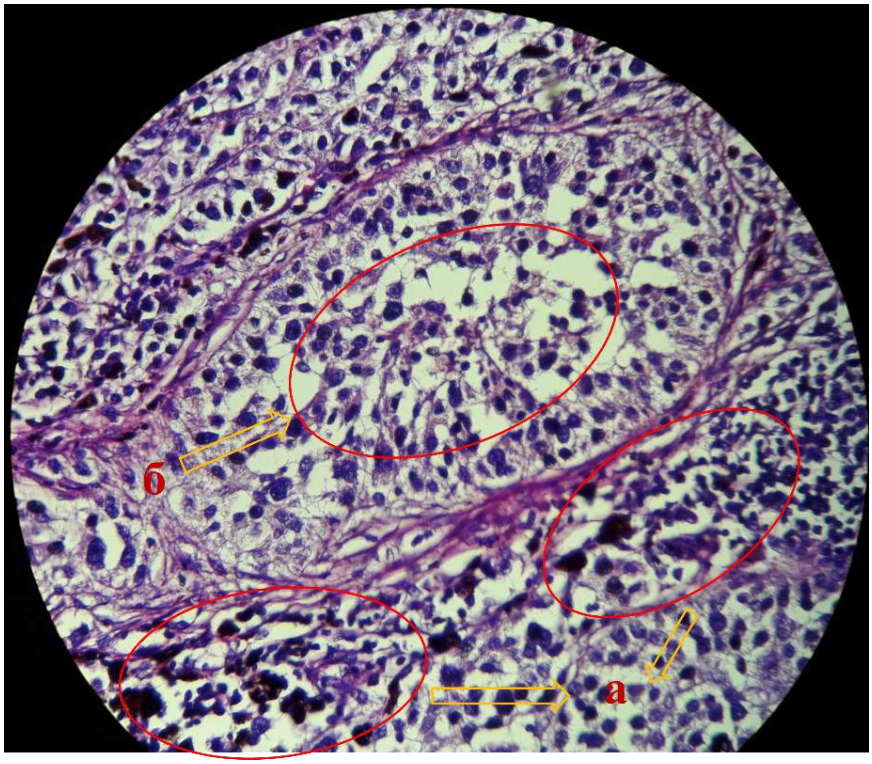

Рис. 3.12 Морфологія біоптату пахвового лімфатичного вузла (Пацієнт Д., випадок 3). Патогістологічне дослідження № 5377-5380. Атипові клітини злоякісної епітеліоїдно-клітинної меланоми (а), пухлинні емболи в просвіті судини (б). Забарвлення: гематоксилін-еозин. Збільшення х100.

Результат гістологічне заключення: в п’яти з шести фрагментів тканини ліматичних вузлів мають місце метастази злоякісної епітеліоїдно-клітинної меланоми (рис. 3.12 а) з наявністю незначної кількості пігменту, з поширенням на перинодулярну жирову клітину та пухлинними емболами в просвіті судин (рис. 3.12 б).

Тривалість обстеження у стаціонарі становила більше 30 діб. У подальшому даний пацієнт був звільнений із військової служби і отримував наступне лікування: імунотерапія – препаратом пембролізумаб, таргетна терапія – вемурафеніб та кобіметиніб.

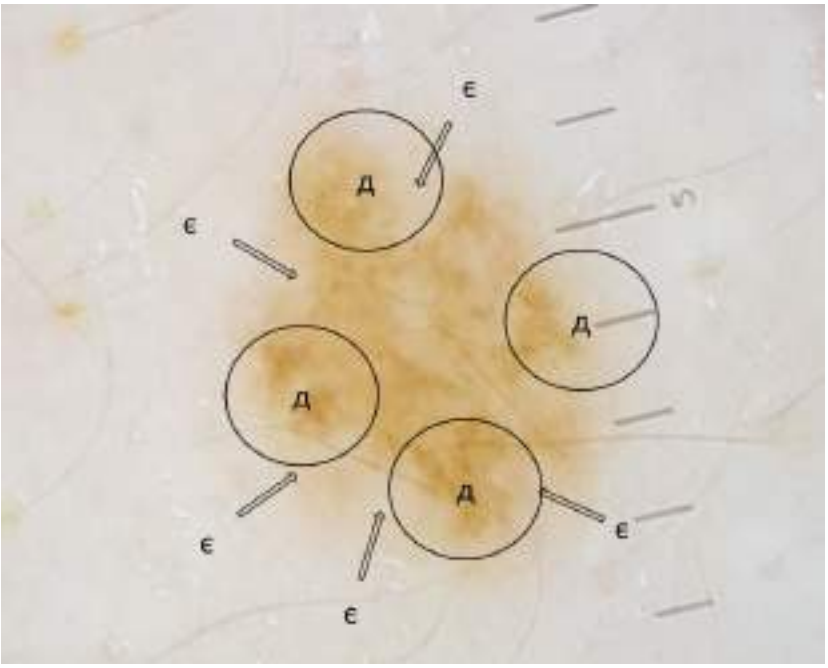

Рис. 3.13 Солдат Д., 25 років. Медична карта с/х № 7249. Асиметрична меланоцитарна пляма: обривки (патчі) пігментної мережі (д), різкий обрив пігменту по периферії (є). Збільшення х10.

Дерматоскопічно: на шкірі лівої дельтовидної ділянки спостерігали асиметричну і за формою, і за структурою меланоцитарну пляму 0,6 см у діаметрі, світло-коричневого кольору, представлену обривками пігментної мережі (рис. 3.13 д) та гомогенними зонами з ділянками просвітлення та різким обривом пігменту по периферії (рис. 3.13 є) в 5 сегментах, дерматоскопічний індекс склав 4,6, що дерматоскопічно відповідав атиповому невусу з низькою ступінню атипії.

Відмітимо, що у даному випадку меланома була виявлена у стадії вираженого прогресування, без встановлення первинного джерела. Діагноз був встановлений у молодої людини зі строком служби два роки. Супутнім діагнозом у даному випадку був дерматологічний: Поодинокі меланоцитарні (прості) невуси шиї та тулуба, що не ускладнюють носіння військової форми одягу та спеціального спорядження. Атиповий невус правої дельтовидної дялінки та слабо-пігментована пляма (suspitio BCC, підозра на базально-клітинний рак) (рис. 3.14), що вірогідно мали місце і до часу зарахування на військову службу. У загальному, у пацієнта спостерігалися всього 24 невуси до 0,6 см; 7 до 1,0 см, що підтверджувало нашу гіпотезу про важливість вчасного встановлення діагнозу меланоцитарних невусів та початкової експертизи придатності у даному випадку, враховуючи високий ризик злоякісної трансформації.

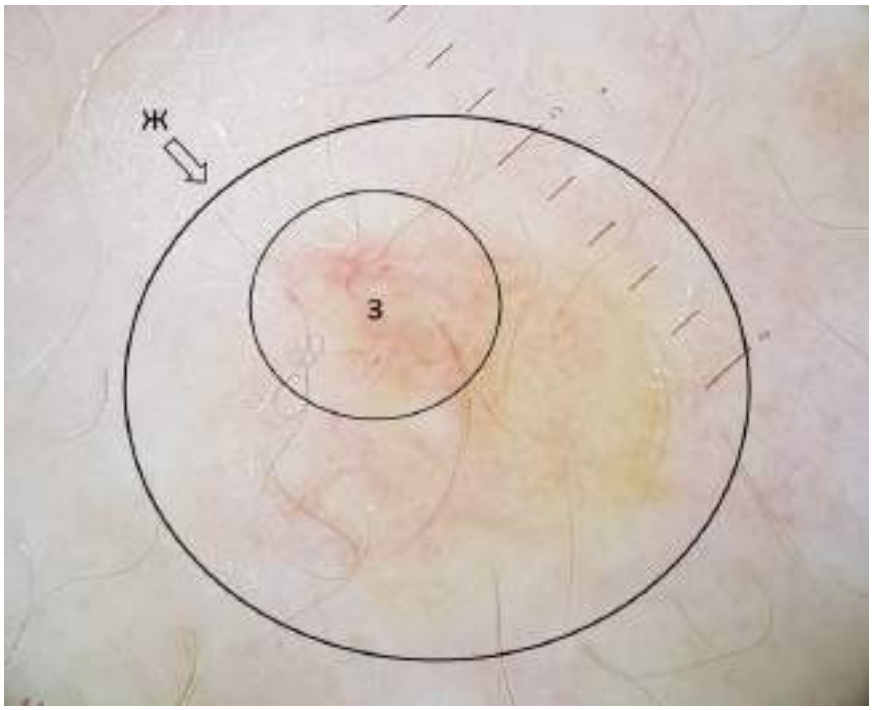

Рис. 3.14. Солдат Д., 25 років. Медична карта с/х № 7249. Слабо-пігментована немеланоцитарна пляма (ж), арборизуючі судини (з). Збільшення х10.

Дерматоскопічно: на спині, у надлопатковій ділянці справа, спостерігалася слабко-пігментована світло-коричнева папула (рис. 3.14 ж) 0,6

см у діаметрі із слабко-вираженим судинним компонентом у вигляді арборизуючих судин (рис. 3.14). Suspitio BCC (підозра на базально-клітинний рак).

В якості дообстеження було виконано аналіз крові ЛДГ (15.10.2020) – 246 u/l., який був у межах норми, що мало б вказувати на відсутність метастазування.

У випадку первинної множинної меланоми у солдата 46 років, що була виявлена на 3 році служби було встановлено кінцевий діагноз: Стан після радикального хірургічного лікування (02.08.2018) первинно-множинної меланома шкіри спини T1aN0M0 стадія 1а, клінічна група III. Ми звернули увагу на фактор тривалого травмування бронежилетом пігментних новоутворень, які не стали предметом експертизи при призові на службу, але були фактором ризику. Тривалість обстеження до встановлення діагнозу і призначення терапії становила – 17 діб.

У вищенаведених випадках тривалість перебування у стаціонарі при встановленні діагнозу становив період від 17 до 30 діб, що суттєво перевищувало середню тривалість обстеження дерматологічного пацієнта.

Серед офіцерів переважала меланома шкіри у 9 із 14 випадків, що була виявлена через 20 років проходження служби і не вимагала нагального радикального лікування, а у 5 випадків навіть не призвела до звільнення із служби.

При подальшому аналізі нозологій та її поширеності було встановлено що більшість випадків серед новоутворень шкіри склала меланома (14 із 23 випадків), в інших випадках – була виявлена базаліома (Табл. 3.1).

Табл. 3.1

Спектр злоякісних новоутворень шкіри у військовослужбовців ЗСУ

	Меланома (n=8)	Немеланомні раки шкіри (BCC, SCC) (n=6)

Кількість офіцерів	4	3
Кількість військовослужбовців контрактного складу	5	1
Продовжили службу	5*	4
Середній строк служби (роки)	24	22
Середній вік (роки)	38 ± 2,44***	49 ± 2,87
Наявність множинних невусів	7*	2

Примітки: * зазначена статистично достовірна відмінність ($p<0,05$) між аналогічними показниками груп (за критерієм Вілкоксона)

*** - позначена статистично недостовірна різниця, але виявлена тенденція до більших значень.

Як зазначено вище, немеланомні раки шкіри та меланома в однаковому ступені виявлялись, як серед офіцерів, так і серед військовослужбовців рядового та сержантського складу, і в майже аналогічні строки служби.

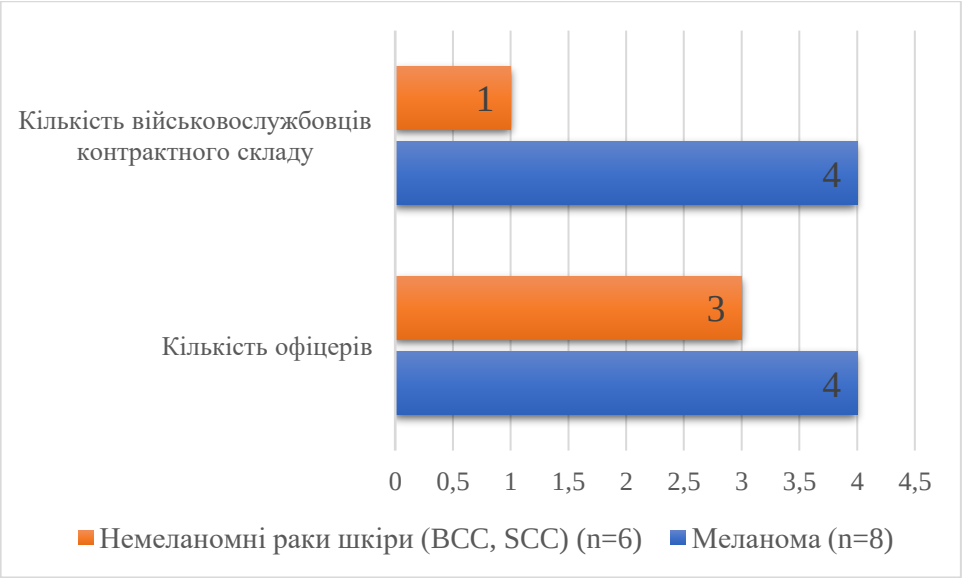

Рис. 3.15 Порівняльна діаграма розподілу злоякісних новоутворень між офіцерами та військовослужбовцями контрактної служби (солдати, сержанти, старшини) ЗСУ.

Однак саме меланома є захворюванням, що більше обмежує термін служби (рис. 3.16).

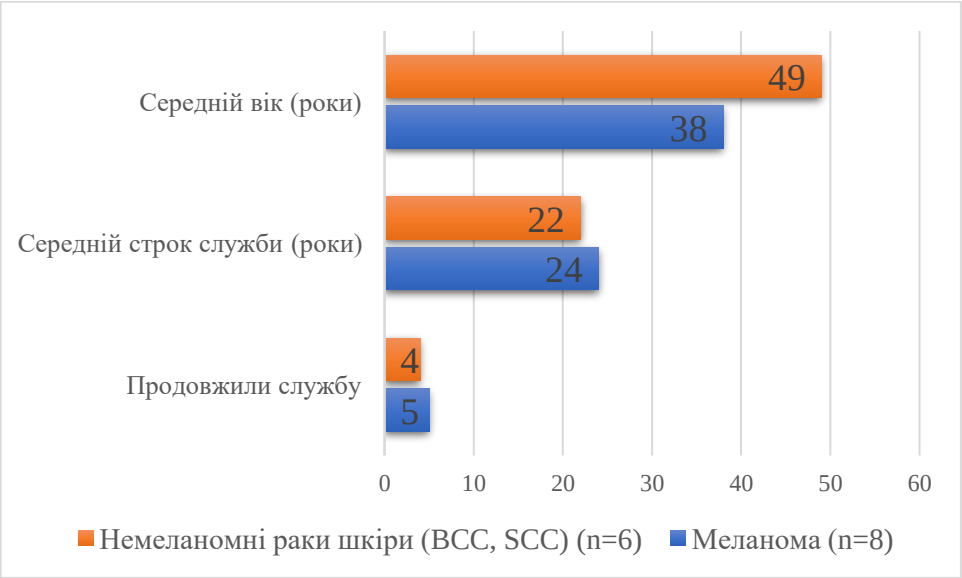

Рис. 3.16 Порівняльна діаграма віку та строків служби військовослужбовців ЗСУ.

Ми відмітили, що серед пацієнтів з меланомою спостерігалася більша кількість осіб із множинними невусами, що дозволило стверджувати про

діагностичну цінність даного феномену у дерматологічній практиці у військовослужбовців.

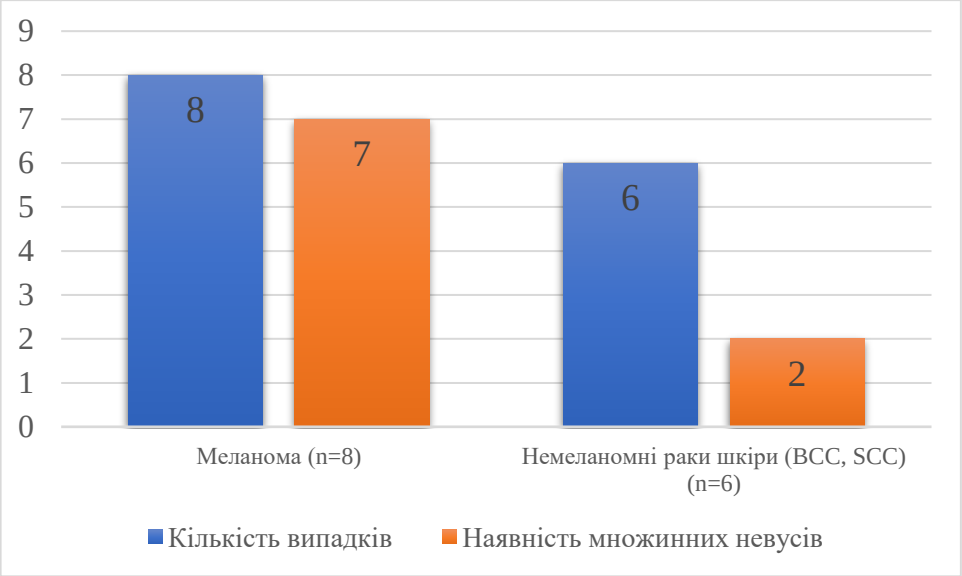

Рис. 3.17 Порівняльна діаграма наявності множинних невусів у пацієнтів з меланомою та немеланомними раками шкіри у військовослужбовців ЗСУ.

Важливим фактором своєчасної діагностики виявилося застосування дерматоскопії. Серед стандартних критеріїв підозрілого на меланому утворення виявився найбільш критичним дерматоскопічний індекс який склав 5,7 ± 0,9, і суттєво відрізнявся від аналогічного показника групи із множинними атиповими і простими невусами ($p<0,05$). Однак дерматоскопія була проведена лиш у 9 пацієнтів із 14. Відповідно тривалість обстеження до встановлення діагнозу злоякісної пухлини шкіри у пацієнтів при використанні дерматоскопії становив 12,3 ± 2,2 діб, а без використання – 27,4 ± 2,3 ($p<0,05$), що явно вказує на суттєву роль даного методу діагностики для оптимізації ведення пацієнта. Для верифікації типу пухлини важливим фактором виявився показник кількості родимок на шкірі – у пацієнтів з меланомою їх кількість становила 43,6 ± 3,43, а при наявності немеланомного раку шкіри (базаліома, плоскоклітинний рак тощо) – 25,0 ± 0,97 ($p<0,05$). До того ж суттєвим фактором, що відрізняв різні типи пухлин виявився діаметр родимок. Для меланоми превалювали невуси розміром до 0,6 см., а для

немеланомних раків шкіри розміри пігментних утворень були більшими за 0,6 см. (Табл. 3.2).

Табл. 3.2

Порівняльний аналіз проявів клінічних симптомів різних типів пухлин у військовослужбовців Збройних Сил України

Показник	Меланома (n=8)	Немеланомні раки шкіри (BCC, SCC) (n=6)
Тривалість обстеження пацієнтів (доба)	24,38 ± 4,29***	8,83 ± 1,25
Тривалість обстеження пацієнтів при використанні дерматоскопії (доба)	12,3 ± 2,2***	8,83 ± 1,25
Кількість родинок на шкіри	43,6 ± 3,43*	25,0 ± 0,97
Дерматоскопічний індекс	5,7 ± 0,9*	0

Примітки: * - зазначена статистична достовірна відмінність ($p<0,05$) між аналогічними показниками груп;

** - зазначена статистична достовірна відмінність ($p<0,05$) між аналогічними показниками однієї групи з використанням дерматоскопії;

*** - позначена статистично недостовірна різниця, але виявлена тенденція до більших значень.

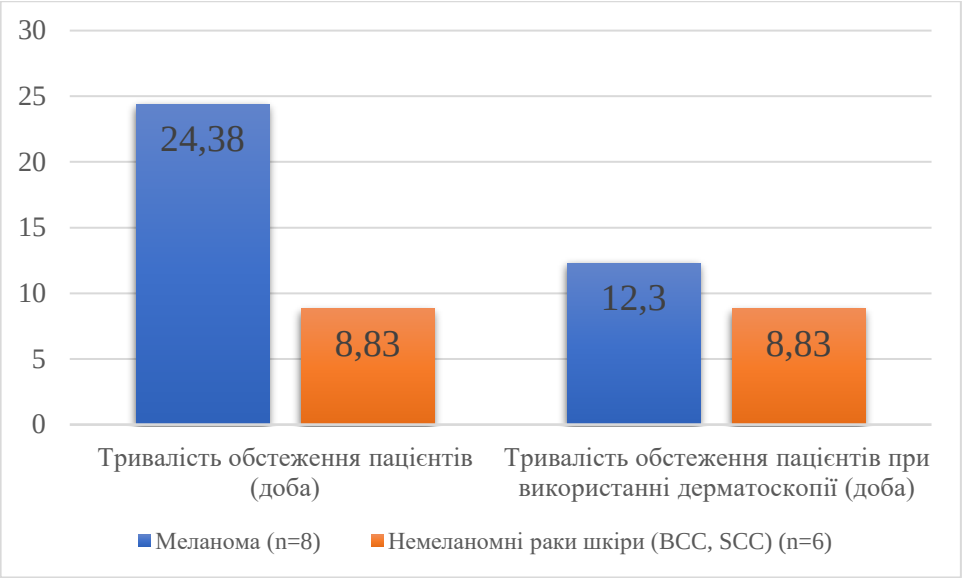

Рис. 3.18 Порівняльна діаграма тривалості обстеження пацієнтів з меланомою та немеланомними раками шкіри з використанням дерматоскопії та без дерматоскопії серед військовослужбовців ЗСУ.

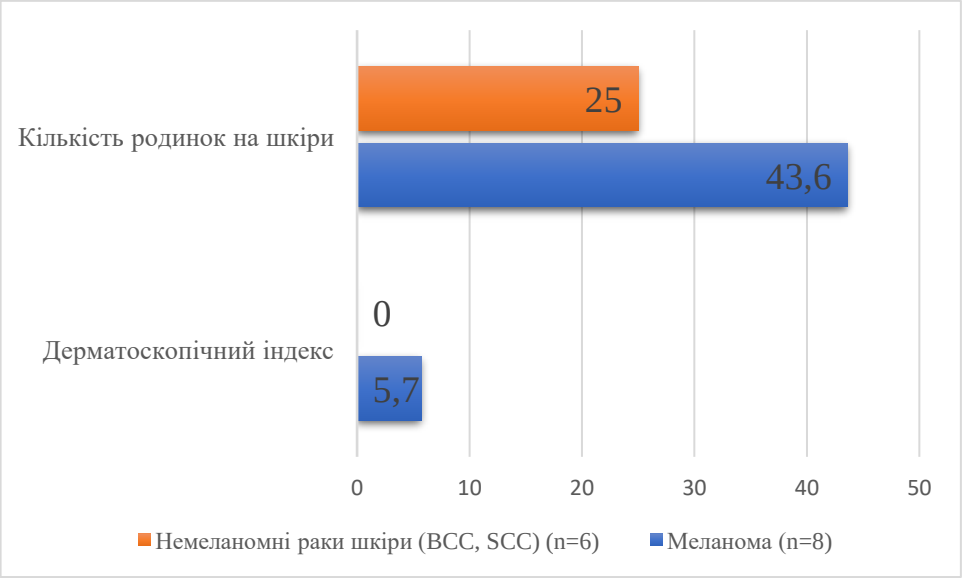

Рис. 3.19. Порівняльна діаграма залежності ЗДІ меланомного раку шкіри від кількості невусів на шкірі.

Типовий приклад діагностики та ведення меланоми наведений у випадку № 4

Випадок № 4

Пацієнт Н., військовослужбовець у відставці, 50 років (1970 р.н.) сержант ЗСУ звернувся до дерматолога з приводу росту невусу на шиї, який спостерігався з дитинства.

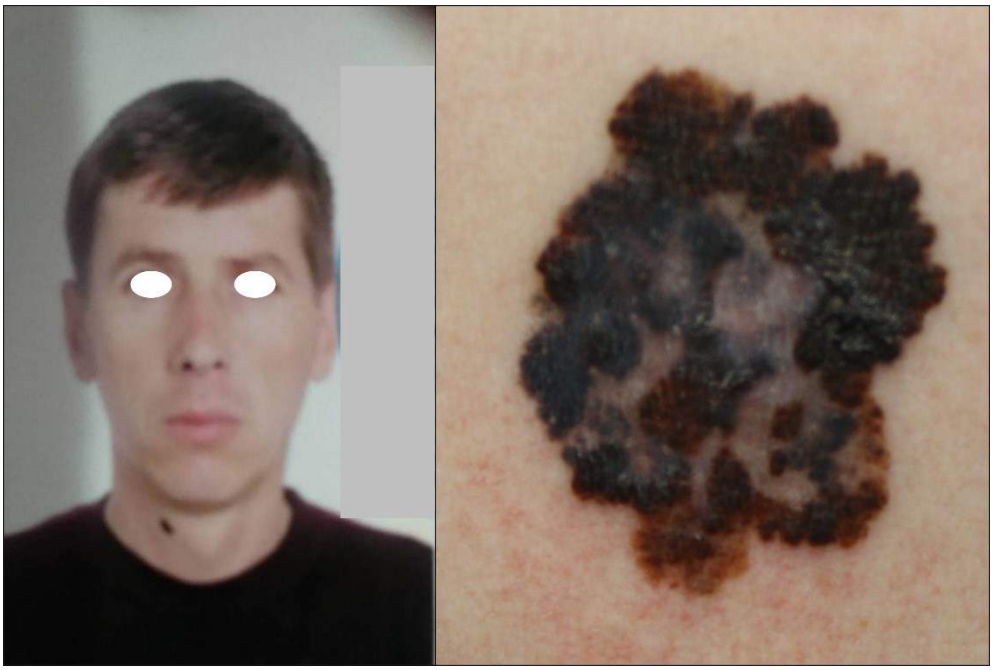

Рис. 3.20. Пацієнт Н., 50 років. Медична карта с/х № 369. Свідоцтво про хворобу № 489. Поліхромна пляма чорного, коричневого та сірого кольорів на бічній поверхні шиї справа.

Дерматологічний статус (макроскопічний огляд): на шкірі бічної поверхні шиї справа спостерігалася поліхромна пляма чорного, коричневого та сірого кольорів (рис. 3.20), розміром 1,2 на 1,4 см, без ознак запалення, подразнення чи травмування. На шкірі тулуба та нижніх кінцівок спостерігалися поодинокі пігментні утворення темно-коричневого кольору, без ознак запалення, подразнення чи травмування. А також на шкірі підошви лівої стопи наявне пігментне утворення світло-коричневого кольору без ознак запалення, подразнення чи травмування (рис. 3.21).

Дерматоскопічний статус (мікроскопічний огляд): на бічній поверхні шиї справа спостерігалася асиметрична і за формою, і за структурою у обох вісях різнобарвна меланоцитарна пляма з ділянками чорного, сіро-блакитного, коричневого та білого кольорів, розміром 1,2 см. на 1,4 см., з

ознаками атипових точок та глобул по всій поверхні, ділянками регресу та блідо-блакитної вуалі (рис. 3.22).

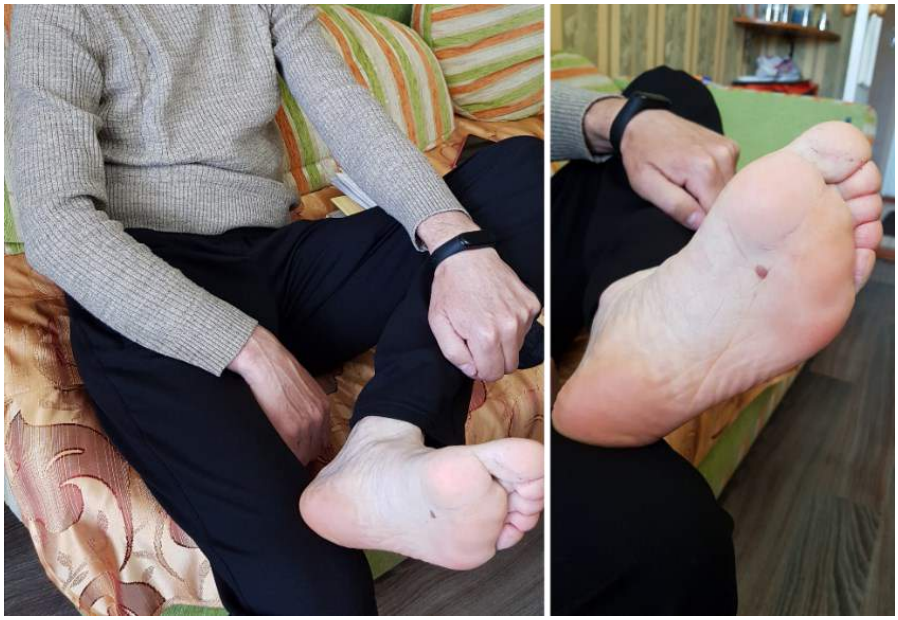

Рис. 3.21. Пацієнт Н., 50 років. Медична карта с/х № 369. Невус на спеціальному місці (підошва лівої стопи).

Краї утворення - нерівні, "з'їдені", різко обриваються в усіх сегментах. Дерматоскопічний індекс - 7,4. Suspitio melanoma (підозра на меланому)! На шкірі тулуба (живота), правого стегна та лівої ступні, спостерігалися меланоцитарні плями світло та темно-коричневого кольорів, симетричні і за формою, і за структурою, розміром від 0,3 до 0,8 см в діаметрі, що дерматоскопічно були представлені ретикулярно-гомогенною моделлю будови. Дерматоскопічний індекс складав 2,0.



Рис. 3.22 Пацієнт Н., 50 років. Медична карта с/х № 369. Пацієнт Н. Поліхромна пляма з атиповими точками і глобулами (а) та ділянками регресу (блідо-блакитні структури) (б). Збільшення х10.

На шкірі підошви лівої стопи (рис. 3.23) наявна меланоцитарна пляма симетрична і за формою, і за структурою світло-коричневого кольору, з ознаками паралельних ліній (повторюють візерунок шкіри) та гомогенного безструктурного компоненту з білими рівномірно розташованими, поміж паралельних ліній, точками, що дерматоскопічно відповідає невусу на спеціальному місці (підошовне розташування). Дерматоскопічний індекс – 1,5.

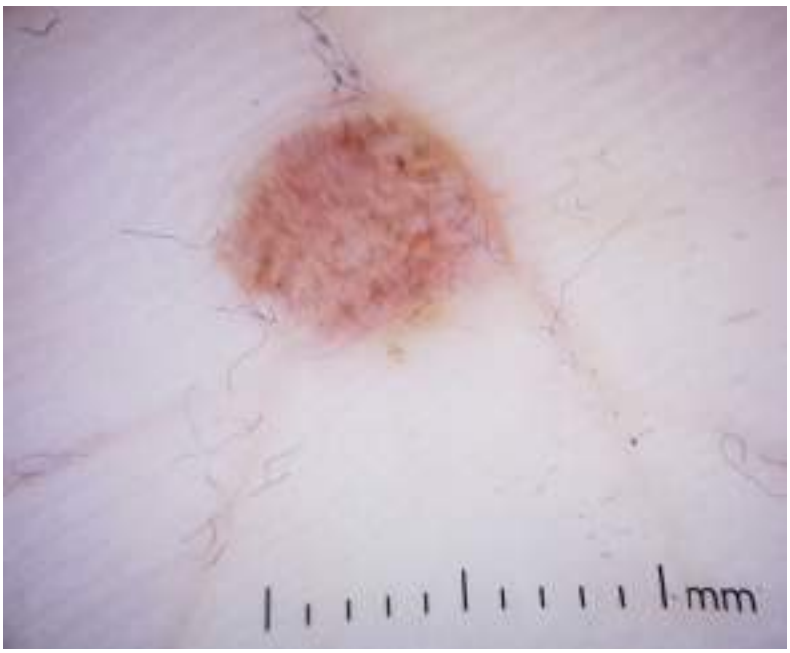

Рис. 3.23. Пацієнт Н., 50 років. Медична карта с/х № 369. Плантарне розташування невусу на спеціальному місці. Паралельні лінії (відповідають дерматогліфіці шкіри). Симетричні білі точки поміж лініями. Збільшення х10.

Проведена біопсія №4909-12 (15.02.2012). За результатами морфоскопії біоптата був встановлений діагноз - Меланома III стадія за Кларком, що дозволило уточнити клінічний діагноз: Меланома шкіри шиї справа I ст., III кл. гр. (pT2N0M0) (III ст. інвазії за Кларком). У подальшому хворому була проведена імунотерапія. Був комісований з військової служби. Строк госпіталізації при встановленні діагнозу становив 1 добу.

В якості до обстеження було виконано аналіз крові ЛДГ (19.07.2016) – 131 u/l, який був у межах норми, що вказувало на відсутність метастазування.

Використання дерматоскопії дозволяє суттєво скоротити час діагностики і покращити якість діагностування із визначенням чітких критеріїв до проведення біопсії. Вчасне встановлення діагнозу не тільки скорочує термін діагностики, а і підвищує якість подальшої медичної допомоги.

Ми звернули увагу на групу осіб, у яких запідозрено меланому, та у яких вона виключена за результатами біопсії (Табл. 3.3). Всі 7 пацієнтів мали

за результатами дерматоскопії пігментні меланоцитарні невуси або множинного характеру (6 осіб), або поодинокий (1 випадок) із морфологічно підозрілими ознаками. Серед представлених осіб було 4 офіцери, 2 – солдат та сержант і 1 призовник. Вік осіб від 23 до 41 року, також серед 7 - 3 особи жіночої статі. За результатами біопсії 6 особам верифіковано діагноз – невус із різним ступенем диференціації та атипії. Одному рекомендовано повторне дерматоскопічне обстеження із подальшим вирішенням питання про біопсію. У подальшому малігнізації невусів у цих пацієнтів не спостерігали. Службові обов'язки усі вищезазначені військовослужбовці виконували у повному обсязі.

Табл. 3.3

Порівняльний аналіз результатів біопсії підозрілих новоутворень із подальшим виключенням злоякісного росту

№	Вік	Звання	Стать	Множинні невуси	Результат біопсії
1	37	підполковник	ч	-	змішаний меланоцитарний невус
2	30	капітан	ч	+	диспластичний невус
3	36	старший солдат	ж	+	веретеноклітинний невус
4	41	підполковник	ж	+	веретеноклітинний невус (Шпіц-невус)
5	23	молодший лейтенант	ч	+	диспластичний невус, з атипією II ступеню
6	27	призивник	ч	+	диспластичний невус

7	25	солдат	ж	+	рекомендовано повторний дерматоскопічний огляд через 6 місяців, з визначенням показів для біопсії

Отже факторами, що вирізняють дану групу є менший середній вік (в основному до 40 років) (рис. 3.1), та переважання осіб чоловічої статі, що, на наш погляд, має бути врахованим при оцінці потенційного злоякісного новоутворення і при подальшій експертизі.

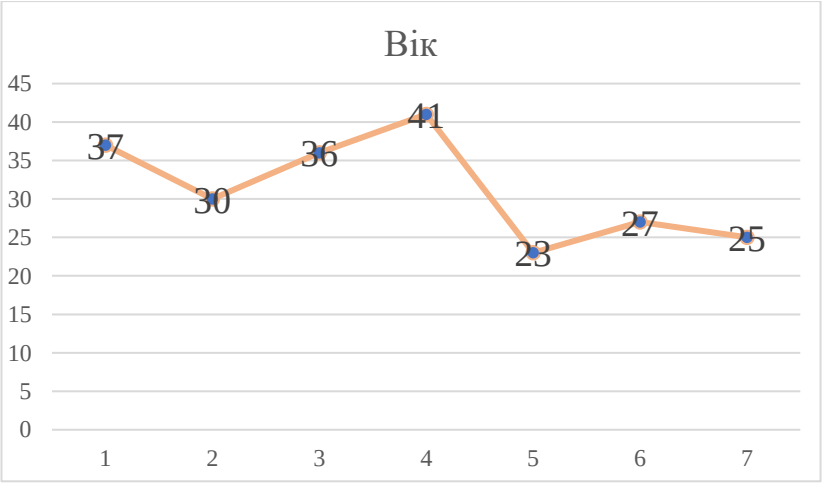

Рис. 3.24. Вікові параметри групи підозрілих новоутворень шкіри.

Таким чином:

1. Злоякісні новоутворення шкіри у військовослужбовців ЗСУ представлені в однаковому ступені меланомою та немеланомними раками шкіри (BCC, SCC) як серед офіцерського, так і рядового і сержантського складу;

2. Найбільш суттєвими факторами ризику виявились тривалий строк служби, а для меланоми, на додачу, ще і наявність великої кількості невусів;

3. Застосування дерматоскопії дозволяє швидко та ефективно провести процес діагностики, особливо у випадку підозрілих на меланому утворень;

4. Для меланоми характерне більше число родимок та менший розмір утворень у порівнянні з немеланомними раками шкіри (BCC, SCC);

За результатами розділу зроблено 2 публікації:

1. Стаття «Diagnosis of malignant neoplasms of the skin in servicemen of the Armed Forces of Ukraine.» в фаховому виданні Румунії, що входить до міжнародної науковометричної бази Web of science – Romanian Journal of Military Medicine. 2020. №2. 220–222.

2. Тези «Питання експертизи меланоцитарних невусів у Збройних Силах України.» Тези XXV Міжнародної науково-практичної конференції «Innovative trends of science and practice, tasks and ways to solve them», Athens, Greece. June 28 – 01 July, (2022). P. 271–274.

РОЗДІЛ 4

ДІАГНОСТИЧНІ ПІДХОДИ ТА ПРОГНОСТИЧНИЙ АНАЛІЗ МЕЛАНОЦИТАРНИХ ТА НЕМЕЛАНОЦИТАРНИХ НЕВУСІВ У ВІЙСЬКОВОСЛУЖБОВЦІВ ЗБРОЙНИХ СИЛ УКРАЇНИ

Розглядаючи питання множинних невусів і їх експертизи щодо придатності до військової служби нами було проаналізовано 50 випадків шкірних новоутворень при проведенні військово-лікарської експертизи у призовників та військовослужбовців (табл. 4.1). Проблема виділення окремих груп даних новоутворень полягає у відсутності узгоджених підходів серед нормативних положень у системі військово-медичної експертизи та відсутністю фахівців-експертів, що і зумовило розмитість наявних формулювань в нормативних документах. Наприклад у положенні про військово-лікарську експертизу в Збройних Силах України (наказ МОУ № 402 від 14.08.2008 р.) зазначено:

- множинні чи поодинокі;
- меланоформні (пігментні) чи немеланоформні (без пігментні);

невуси шкіри, до прикладу, – тулуба чи верхніх та нижніх кінцівок тощо, що:

- унеможливлюють чи не унеможливлюють;
- ускладнюють чи не ускладнюють;

носіння військової (льотної) форми одягу, взуття та спеціального спорядження.

Перш за все, ми помітили відсутність в усіх джерелах інформації щодо терміну меланоформні чи немеланоформні невуси, натомість усі сучасні керівні документи містять термін – меланоцитарні та немеланоцитарні. Питання ускладнення носіння військової форми одягу, взуття та спеціального спорядження роз’яснюється лише відповіддю Центральної військово-лікарської експертизи на запит щодо прийняття експертних рішень з приводу невусів у авіаційного персоналу (№ 1781 від 28.03.2016 р.) і стосується лише невусів які підносяться над рівнем оточуючої шкіри незалежно від розмірів, та розміщуються в зонах потенційного травмування (ділянки голови, шиї,

надпліччя, гомілки, стопи, кисті та поперекової ділянки [70, 80]. А термін унеможливлення взагалі ніяк не роз'яснено. Також, перед нами постало питання про кількісні критерії множинності, оскільки в наказі МОУ № 402 від 14.08.2008 р. вказується критерій множинних – два і більше пігментних невусів на шкірі, а в наказі МОУ № 490 від 18.08.2023 р., який являється уточненням та доповненням до наказу № 402, кількісний критерій узагалі відсутній. До того ж, існуюча клініко-морфологічна класифікація ґрунтується лише на гістологічному підтвердженні, яке можливе лише при проведенні біопсії. Особливо важливим для нас було чітко верифікувати множинні невуси при підозрі на малігнізацію, а клінічні ознаки що надають підставу для даного дослідження в наявних настановах не деталізуються. І на останок, якість життя пацієнтів не залежала від кількості та якості доброякісних новоутворень шкіри, оскільки наявність невусів на шкірі не являється захворюванням і супроводжує пацієнтів з ранніх років життя.

Табл. 4.1

Порівняльний клініко-дерматологічний аналіз характеристик доброякісних новоутворень шкіри.

Показник	Здорові	Немеланоцитарні невуси	Поодинокі меланоцитарні невуси	Множинні меланоцитарні невуси	Диспластичні (атипові) невуси
Загальна кількість	n = 19	n = 12	n = 25	n = 25	n = 25
Середній вік (роки)	26,8 ± 1,6*	37,3 ± 2,8*	34,7 ± 1,8*	32,6 ± 2,03	33,7 ± 2,3
Чоловіків	19	10	19	18	24
Жінок	0	2	6	7	1
Фототип I	0	0	6	7	5
Фототип II	5	3	4	10	13
Фототип III	10	4	10	8	6

Фототип IV	4	5	5	0	1
Кількість обмежено придатних осіб	0	1	1	3	7
Ліжкодні при діагностиці	8,53 ± 0,73*	10,0 ± 1,03*	8,4 ± 0,79*	7,4 ± 1,07	6,96 ± 1,07

Примітки : * - позначена статично достовірна різниця (p<0,05) із показниками групи з множинними меланоцитарними невусами

*** - позначена статистично недостовірна різниця, але виявлена тенденція до більших значень.

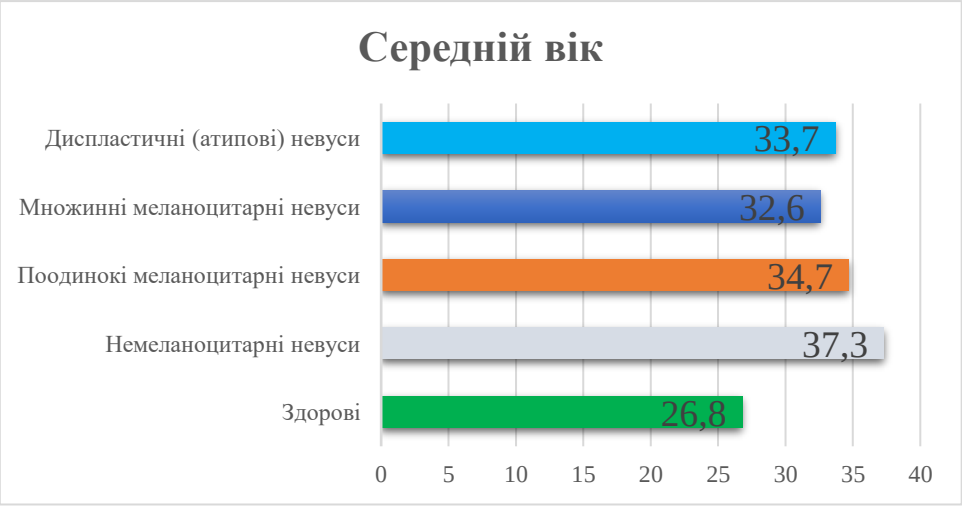

Рис. 4.1. Середній вік у групах пацієнтів із невусами шкіри.

Зазначимо, що отримані результати засвідчили певні особливості досліджуваної когорти пацієнтів. Серед військовослужбовців переважають чоловіки у всіх чотирьох групах, і вік теж відповідав середньому віку характерному для даної популяції (рис. 4.1, табл. 4.1). До того ж серед груп пацієнтів із невусами шкіри в групі з множинними меланоцитарними невусами (простими меланоцитарними та синдромом диспластичних невусів) переважали особи з I та II фототипом шкіри у порівнянні із групою із немеланоцитарними невусами де більшість склали пацієнти з III та IV

фототипом. У групі здорових осіб більшість склали представники III фототипу шкіри, а осіб з I фототипом шкіри не виявилось взагалі (рис. 4.2, табл. 4.1).

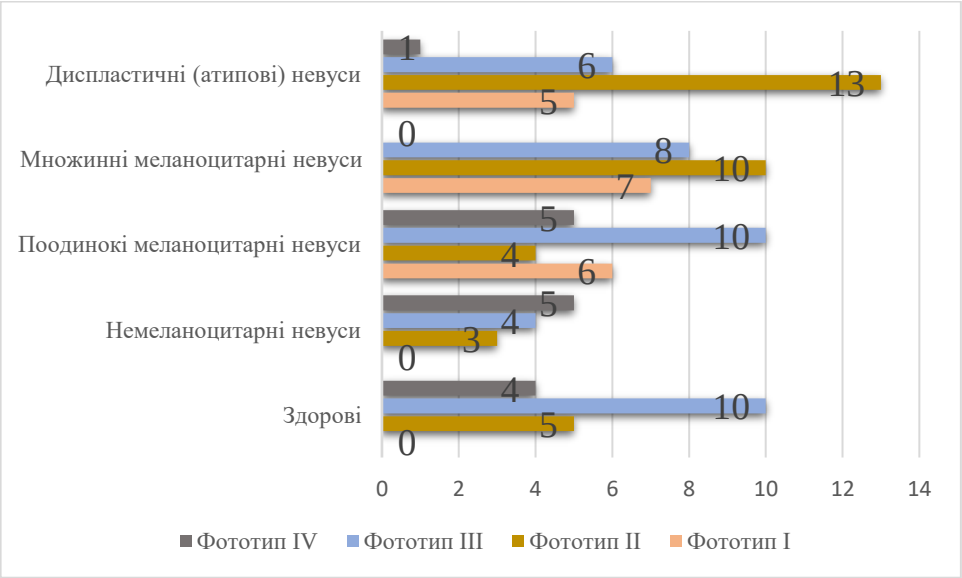

Рис. 4.2. Розподіл за фототипами груп пацієнтів з невусами шкіри.

Дерматоскопія дозволила нам точно диференціювати меланоцитарні та немеланоцитарні новоутворення. Також даний метод уточнення діагнозу дозволив суттєво скоротити ліжко-день на діагностику в групі з множинним меланоцитарними невусами у порівнянні із іншими двома групами пацієнтів (рис. 4.3).

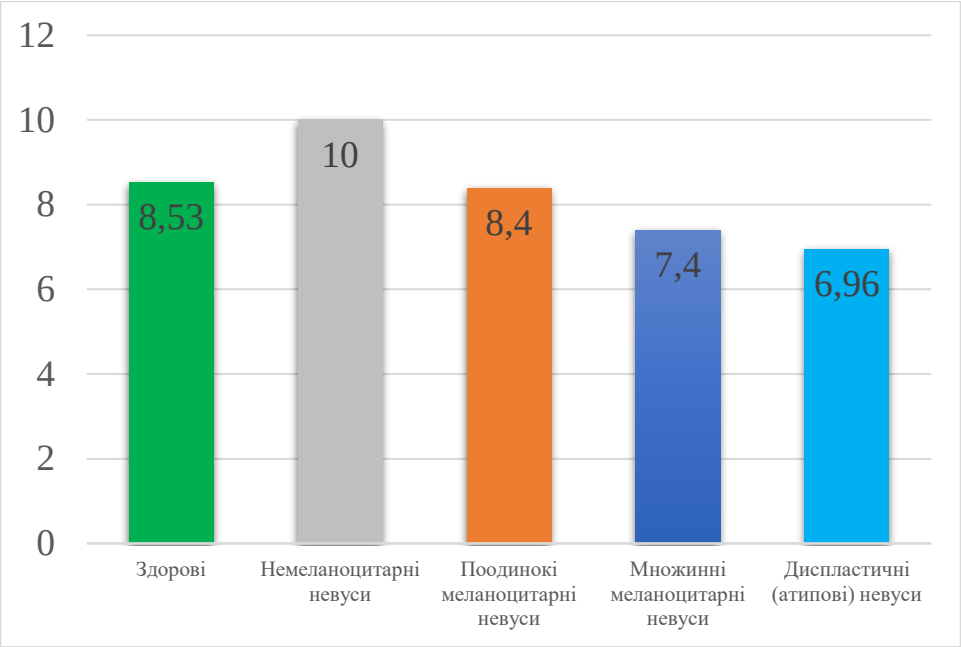

Рис. 4.3. Покзник кількості ліжко-днів проведених пацієнтами при дерматоскопічному обстеженні пацієнтів з різними невусами.

У цілому формально придатними виявились більшість досліджуваних військовослужбовців, і лише декілька випадків – обмежено придатними, без суттєвих розбіжностей у групах (Табл. 4.1).

При дослідженні фототипів, враховуючи значну диференціацію даного показника в групах і невеликою кількістю осіб у кожній групі, нам вдалося встановити певні закономірності розподілу відносно груп, що ми аналізували. Наші дані співпадають із загальновідомим твердженням, що групу ризику в основному складають особи із I та II фототипом шкіри по Фітцпатріку (Табл. 4.1, рис. 4.2).

4.1. Здорові

Передусім привертає на себе увагу група пацієнтів з діагнозом здоровий.

У світі не існує людей без жодного невусу на шкірі, тому проблема виділення окремої групи здорових пацієнтів полягає у відсутності узгоджених кількісних критеріїв постановки діагнозу та у системі військово-медичної експертизи.

Розглядаючи питання щодо придатності до військової служби здорових військовослужбовців, нами було проаналізовано 19 пацієнтів з

діагнозом – здоровий, підтвердженого заключенням військово-лікарської експертизи у військовослужбовців та льотчиків (Табл. 4.2). Обрані пацієнти мали невелику кількість невусів на шкірі (до 10). До того ж, їх розміри були не більше 0,6 см в діаметрі. Тому особливо важливим для нас було чітко визначити кількісний показник невусів при встановлені діагнозу – здоровий, оскільки клінічні ознаки меланоцитарних невусів не давали підстав для верифікації даних станів.

Підкреслимо ключову роль дерматоскопії у верифікації типу невусів, яка дозволяє чітко встановити конкретну приналежність новоутворень шкіри до меланоцитарної чи немеланоцитарної природи. І саме використання дерматоскопії надало можливість точно верифікувати діагноз у кожного пацієнта з дослідженої нами групи, про що свідчать наступний клінічний випадок.

Для прикладу – клінічний випадок № 1.

Пацієнт М., майор, 35 років (1982 р.н.). Направлений командиром частини на медичний огляд військово-лікарською комісією (ВЛК) для визначення придатності до навчання у вищому військовому навчальному закладі (ВВНЗ). Під час проходження ВЛК оглядався лікарем дерматологом (рис.5.1). Під час обстеження було прийнято остаточний експертний діагноз: Здоровий.

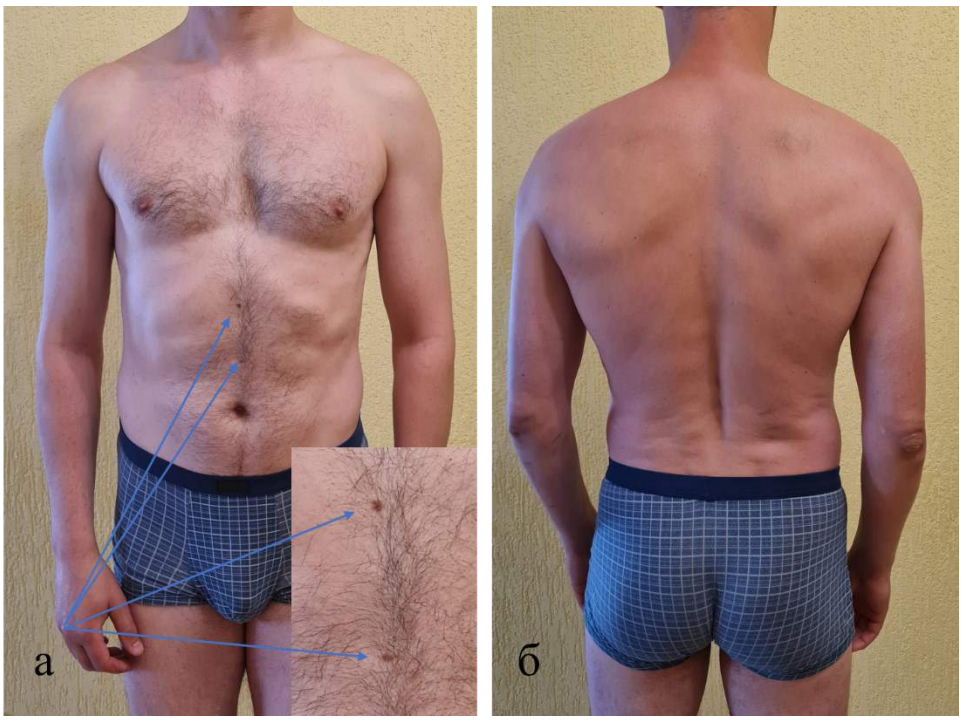

Рис. 4.1.1. Пацієнт М., 35 років, медична карта с/х № 557/72. Поодинокі пігментні утворення на шкірі живота (а).

При огляді - дерматологічний статус: шкіра та видимі слизові чисті, без видимих патологічних змін. На шкірі живота наявні дві пігментні плями 0,5 см в діаметрі, світло-коричневого кольору, без видимих ознак запалення подразнення чи травмування (рис. 4.1.1 а).

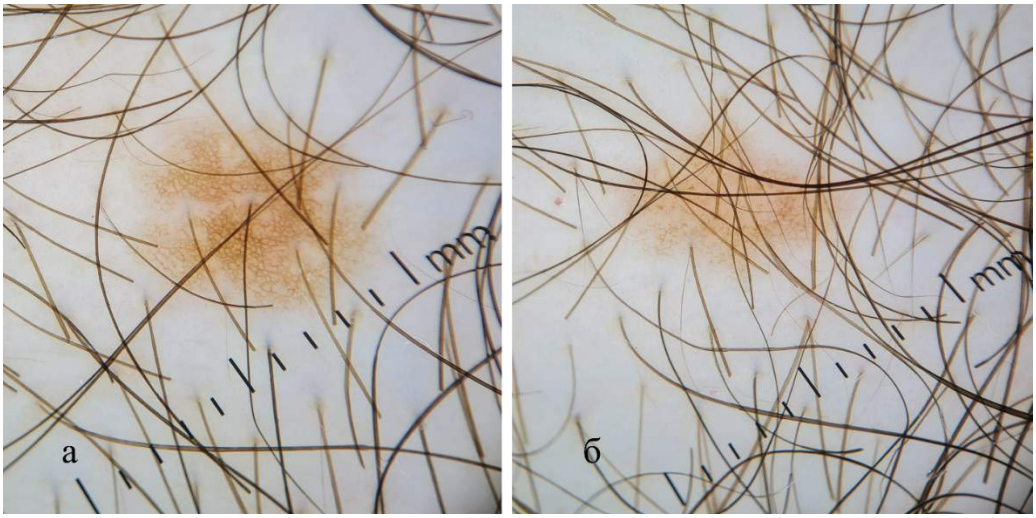

Рис. 4.1.2. Пацієнт М., 35 років, медична карта с/х № 557/72. Дерматоскопічна картина невусів шкіри живота: типова пігментна мережа

світло-коричневого кольору (а), обривки типової пігментної мережі (б) Збільшення х10.

При дерматоскопічному дослідженні – на шкірі живота наявні дві симетричні як за формою, так і за розміром меланоцитарні плями світло-коричневого кольору представлені типовим ретикулярним патерном (рис. 4.1.2 а, б). Дана дерматоскопічна картина відповідала простим меланоцитарним невусам з дерматоскопічним індексом – 1,0.

У зв'язку із тим, що дерматоскопічна картина відповідала типовим простим невусам, морфологічного дослідження для підтвердження виставленого нами діагнозу, не потребувалось. В цілому, можемо вважати верхнім показником ЗДІ – 1,5 – 2,0 для здорових пацієнтів, особливо враховуючи відсутність таких ознак як асиметрія і різкий обрив межі утворення, більше двох кольорів та більше двох дерматоскопічних структур в утворенні, що притаманно здебільше атиповим, підозрілим та злоякісним новоутворенням шкіри.

4.2. Прості меланоцитарні невуси.

Клінічний випадок № 2.

Пацієнт С., полковник, 45 років (1975 р.н.). Звернувся на огляд до лікаря дерматовенеролога під час проходження ВЛК з метою звільнення з лав ЗСУ з попереднім діагнозом – здоровий. З анамнезу відомо, що у батька та рідного брата велика кількість родимок на тілі та верхніх кінцівках (рис. 4.2.1). Під час обстеження був виставлений остаточний діагноз: Множинні меланоцитарні (прості, складні, межові) невуси голови, шиї, тулуба та кінцівок, що не перешкоджають носінню військової форми одягу, взуття та спеціального спорядження.

При огляді - дерматологічний статус: на шкірі голови, шиї тулуба та кінцівок спостерігаються множинні пігментні плями та папули (147 шт.) розміром від 0,3 см до 1,7 см в діаметрі, без ознак запалення, подразнення чи травмування.

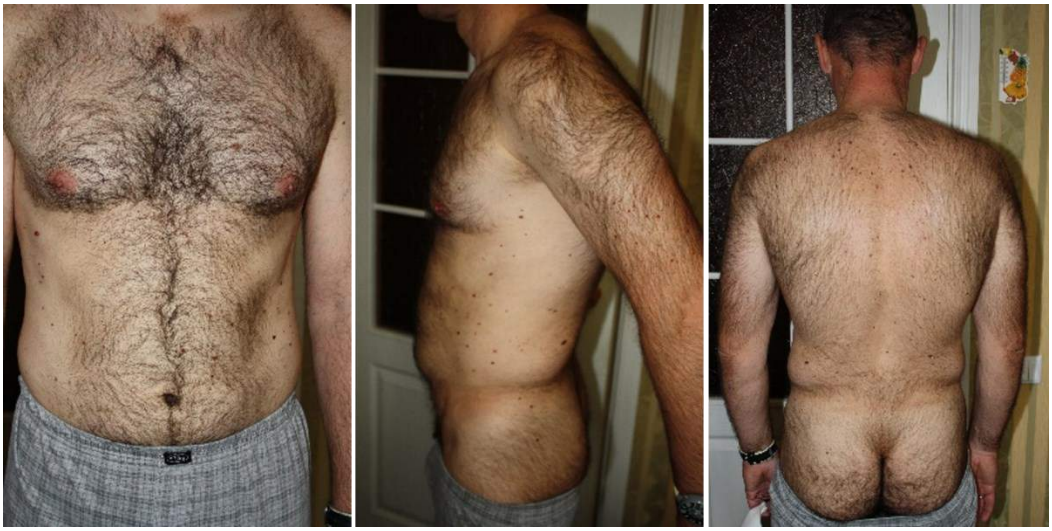

Рис. 4.2.1. Пацієнт С., 45 років, медична карта с/х № 7614/184. Множинні пігментні невуси тулуба, верхніх та нижніх кінцівок.

При дерматоскопічному дослідженні – на шкірі голови, шиї, тулуба та кінцівок спостерігалися множинні як симетричні і за формою і за структурою, так і асиметричні за структурою меланоцитарні плями розмірами від 0,3 см до 1,7 см у діаметрі (максимальний), що дерматоскопічно представлені, в більшості своїй, ретикулярним патерном (рис. 4.2.2) (типовою пігментною мережею, темно-коричневого кольору в центрі, що висвітлюється до периферії; пігментною мережею із гетерогенними ділянками просвітлення та одиничними темно-коричневими точками в нитках мережі; патчами пігментної мережі), гомогенним або безструктурним патернами з ділянками пігментної мережі по периферії, місцями з одиничними типовими глобулам, або ділянки гіперпігментації у центрі чи асиметрично розкидані по всій поверхні, з ознаками різкого обриву меж утворення в 3 сегментах.

Дана картина дерматоскопічно (рис. 4.2.2) відповідала простим, складним, межовим (прикордонним) меланоцитарним невусам з дерматоскопічним індексом – від 2,0 до 3,8. На шкірі обличчя і тулуба спостерігаються папули до 0,6 см в діаметрі із скудним меланоитарним компонентом на поверхні та судинним компонентом у вигляді "ком" як у

центрі, так і по периферії, що дерматоскопічно відповідає інтрадермальним невусам Мішера та Унни. Також спостерігалися поодинокі гемангіоми.

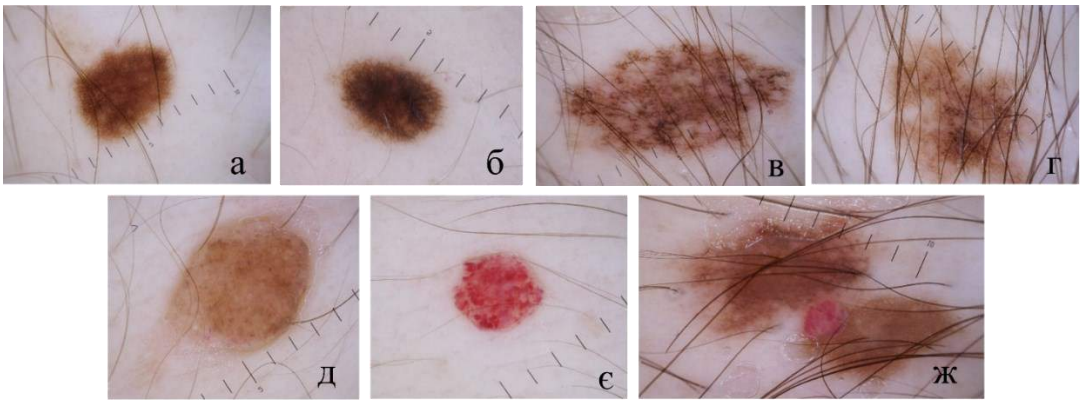

Рис. 4.2.2. Пацієнт С., 45 років, медична карта с/х № 7614/184. Дерматоскопічна картина окремих невусів голови, тулуба та кінцівок: типова пігментна мережа, темно-коричневого кольору в центрі, що висвітлюється до периферії (б); пігментна мережа із гетерогенними ділянками просвітлення та одиничними темно-коричневими точками в нитках мережі (а); патчі пігментної мережі (в, г); папула зі скудним меланоитарним компонентом (д); поодинокі гемангіоми (є, ж). Збільшення х10.

В якості до обстеження було виконано аналіз крові ЛДГ (26.10.2020) – 134 u/l., який був у межах норми.

У зв’язку із тим, що дерматоскопічна картина відповідала типовим простим невусам, морфологічного дослідження для підтвердження поставленого нами діагнозу, не потребувало.

4.3. Диспластичні (атипові) невуси.

Найбільш нестандартною групою досліджуваних виявилась група пацієнтів із множинними диспластичними (атиповими) невусами, оскільки на сьогодні залишається досить невизначеними чіткі критерії які відокремлюють дану групу невусів від інших утворень. Диспластичні (атипові) невуси зустрічається у 5% населення, та бувають спорадичними (набутими) чи спадковими – «синдром диспластичних невусів», що

зустрічається практично в усіх хворих сімейною (FAMM синдром) та у 30% пацієнтів спорадичною меланомою [84, 85]. Найбільшою проблемою є їх досить близька морфологічна близькість до меланоми, що утруднює їх диференційну діагностику і вимагає посиленої уваги при проведенні дерматологічної експертизи.

У схожого з попереднім випадком за клінічною картиною пацієнта з множинними меланоцитарними невусами, ми виявили під час дерматоскопічного обстеження підозрілі утворення, що потребували гістологічного дослідження для верифікації діагнозу. Це яскраво продемонстровано в клінічному випадку № 2.

Клінічний випадок № 2.

Пацієнт Ж., молодший лейтенант строкової служби Збройних Сил України, 23 роки (1997 р.н.). Був призваний на строкову військову службу у червні 2020 року. Під час проходження військово-лікарської комісії на до призивному етапі був визнаний здоровим. При наступній перекомісії, з метою заключення контракту із ЗСУ у січні 2021 року, у пацієнта при дерматологічному огляді було запідозрено діагноз множинних невусів.

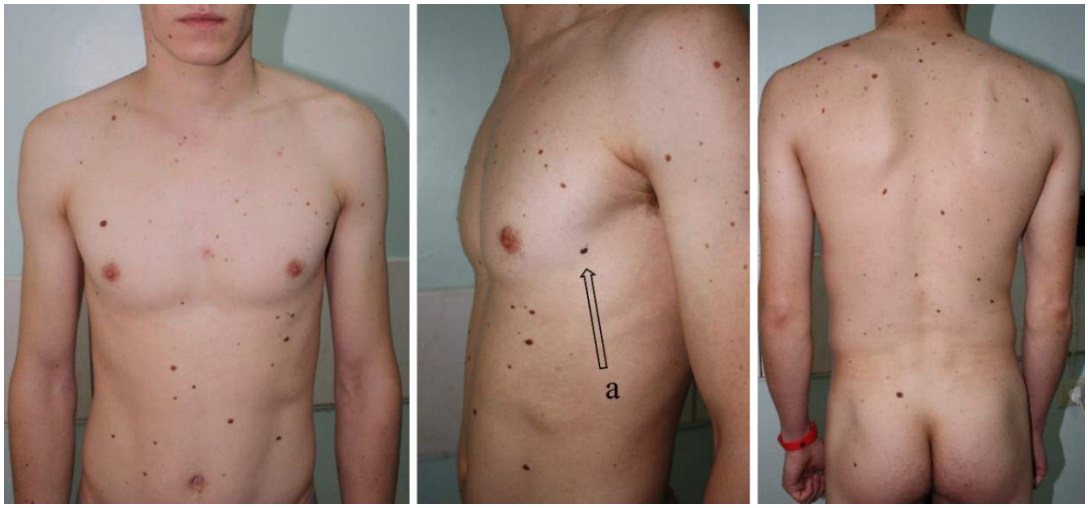

Рис. 4.3.1. Пацієнт Ж., 23 роки, медична карта с/х № 988. Множинні пігментні невуси тулуба, верхніх та нижніх кінцівок. Симптом «гидкого каченяти» (ugly duck sign) (а).

Нами було проведено поглиблене клініко-лабораторне обстеження. З анамнезу було встановлено, що пацієнт відмічає з дитинства наявність великої кількості невусів у зв'язку з чим звертався до дерматолога-косметолога у 2006 році та видалив 2 меланоцитарні невуси на спині. При огляді на шкірі голови, шиї, тулуба та кінцівок виявлено 148 меланоцитарних невусів (рис. 4.3.1).

Рис. 4.3.2. Пацієнт Ж., 23 роки, медична карта с/х № 988. Меланоцитарні бляшки на волосистій частині голови.

До того ж, при огляді ми виявили 2 післяопераційні рубці з рецидивними (рекурентними) невусами (рис. 4.3.3).

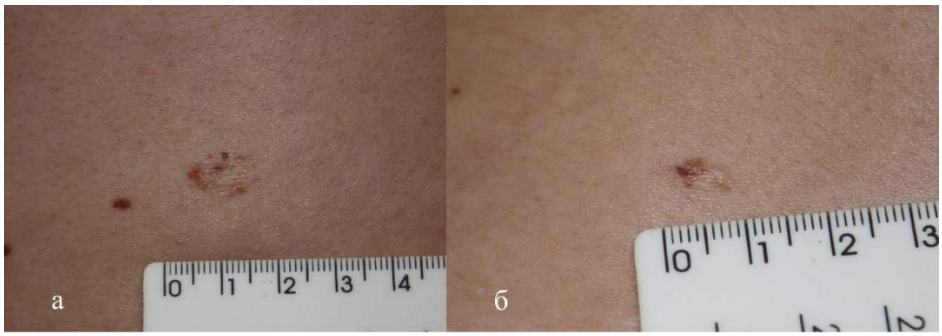

Рис. 4.3.3. Пацієнт Ж., 23 роки, медична карта с/х № 988. Рецидивні (рекурентні) невуси бокової поверхні живота (а) та спини (б).

Дерматологічний статус пацієнта: на шкірі волосистої частини голови (рис. 4.3.2), обличчя, тулуба, верхніх та нижніх кінцівок (5 невусів на сідницях) (рис. 4.3.1), спостерігаються множинні пігментні плями, бляшки та папули від 0,3–0,4 см до 1,3 см у діаметрі, без видимих ознак запалення, подразнення чи травмування. Виявлено симптом гидкого каченя на шкірі лівої пахвової області (рис. 4.3.1 а, рис. 4.3.4 в).

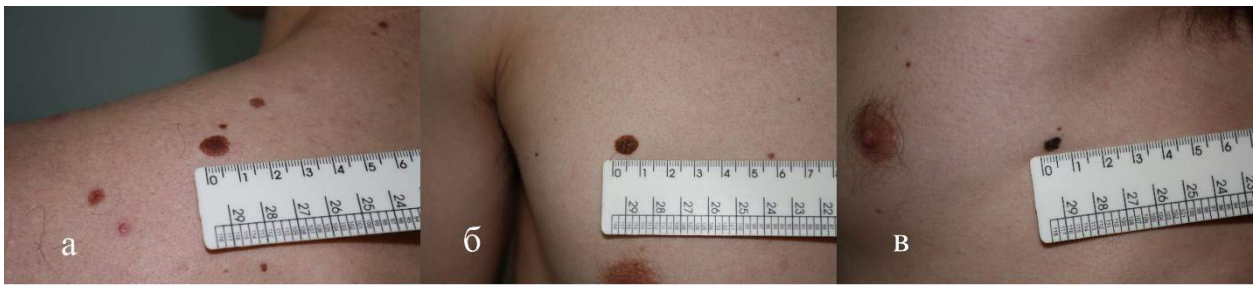

Рис. 4.3.4. Пацієнт Ж., 23 роки, медична карта с/х № 988. Меланоцитарні бляшки на тулубі, симптом «гидкого каченяти» (в).

При дерматоскопічному дослідженні – на шкірі волосистої частини голови, обличчя, тулуба, верхніх і нижніх кінцівок наявні як симетричні, так і асиметричні за формою і структурою множинні меланоцитарні плями і бляшки (з папульозним елементом у центрі плями) – від 0,4 см до 1,3 см у діаметрі (максимальний), що дерматоскопічно представлені типовими глобулярними (рис. 4.3.5 а, б) та безструктурними патернами (рис. 4.3.5 в), іноді з елементами ретикулярної пігментної мережі, темно- та світло-коричневого кольору. Часто ми спостерігали симптом «смаженої яєшні» («fried-egg sign»). Середнє значення дерматоскопічного індексу склало 2,5. Дерматоскопічна картина відповідала простим меланоцитарним невусам.

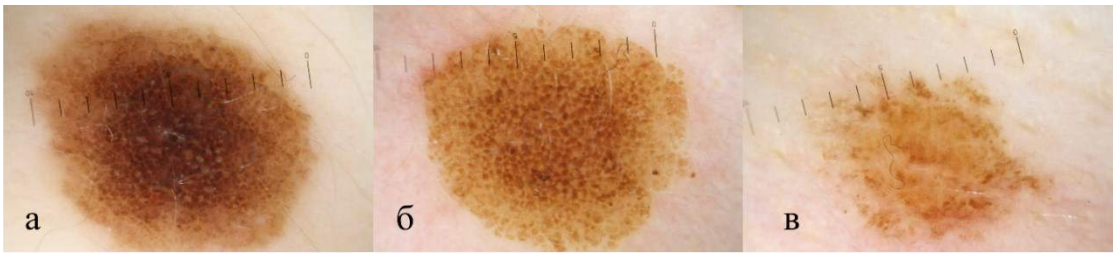

Рис. 4.3.5. Пацієнт Ж., 23 роки, медична карта с/х № 988. Меланоцитарні плями з типовим глобулярним (а, б) та безструктурним (в) патернами. Збільшення х 10.

На шкірі поперекової ділянки зліва була присутня симетрична за формою та структурою меланоцитарна пляма 0,3 см у діаметрі, світло-коричневого кольору, що дерматоскопічно представлено гомогенно-ретикулярним патерном з типовими глобулами по периферії (рис. 4.3.6). Дерматоскопічний індекс даного утворення – 1,5, дерматоскопічна картина

якого відповідала або меланоцитарному утворенню у фазі росту або Spitz-невусу (Шпіц-невус).

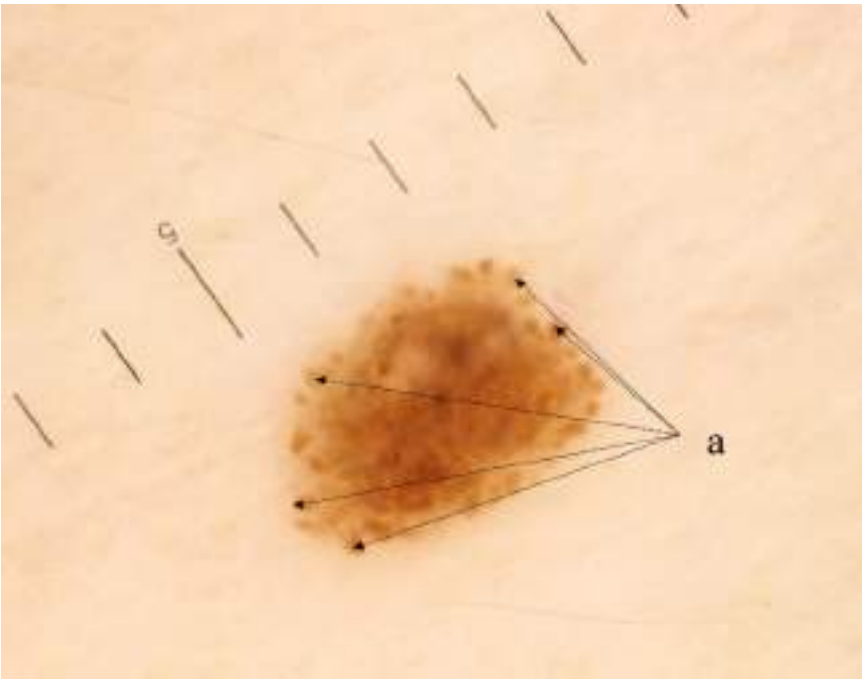

Рис. 4.3.6. Пацієнт Ж., 23 роки, медична карта с/х № 988. Меланоцитарна пляма з гомогенно-ретикулярним патерном: типові глобули по периферії (а). Збільшення х 10.

Дерматоскопічно: на шкірі лівої підпахвової ділянки виявлено асиметричну і за кольором, і за формою, і за структурою меланоцитарну пляму 0,7 см у діаметрі (рис. 4.3.7), з асиметрією забарвлення чорним, темно-коричневим, світло-коричневим та сірим (блакитним) кольорами; з елементами атипової пігментної мережі (рис. 4.3.7 а), атипових чорних крапок (рис. 4.3.7 б) та ознаками регресу у вигляді блідо-блакитної вуалі (рис. 4.3.7 в). Дерматоскопічний індекс – 6.1. Suspitio melanoma (підозра на меланому).

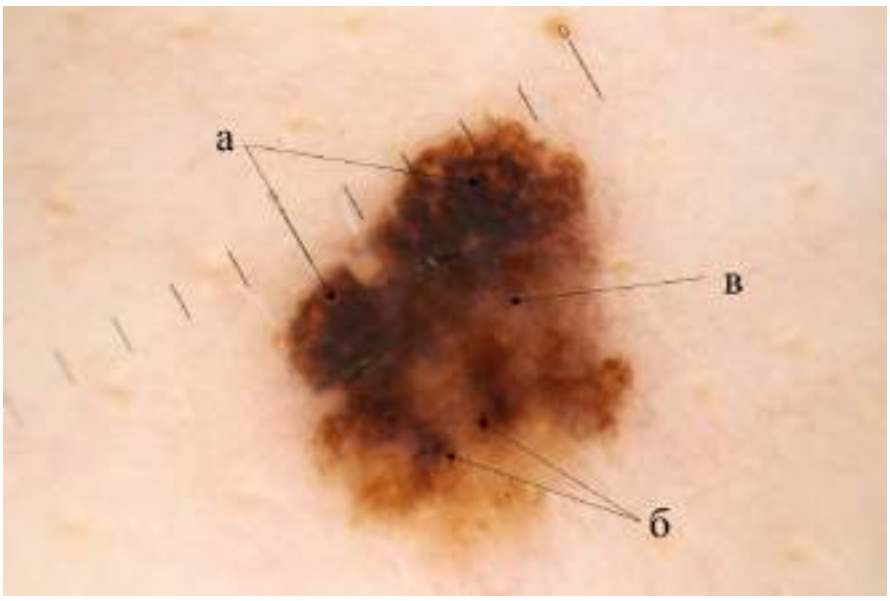

Рис. 4.3.7. Пацієнт Ж., 23 роки, медична карта с/х № 988. Дерматоскопічна картина невусу лівої підпахвової ділянки: асиметрична меланоцитарна пляма з атиповою пігментною мережею (а), атиповими крапками (б) та ділянкою регресу (в). Збільшення х 10.

В якості до обстеження було виконано аналіз крові ЛДГ (12.02.2021) – 112 u/l., який був у межах норми.

На основі отриманих нами даним ми сформулювали діагноз: множинні меланоцитарні невуси голови, шиї, тулуба, верхніх та нижніх кінцівок. Синдром диспластичних невусов. Suspitio melanoma and Spitz-nevus (підозра на меланому та Шпіц-невус).

Враховуючи підозру на злоякісне новоутворення шкіри пацієнту під місцевою анестезією була виконана біопсія шкіри підпахвової ділянки зліва. За результатами якої встановлено діагноз атипового невусу з легкою ступінню атипії (рис. 4.3.8, рис. 4.3.9).

Гістологічно – фрагмент шкіри з наявним меланоцитарним диспластичним невусом з легкою цитологічною атипією, представлений скупченнями невоїдних клітин з овальними ядрами, оптично пустим вінчиком цитоплазми (рис. 4.3.8 а, рис. 4.3.9 в), а також групами невусних клітин з дрібними округлими або овальними ядрами та обідком

еозинофільної цитоплазми переважно у дермі та інтраепітеліально (рис. 4.3.9 а, б).

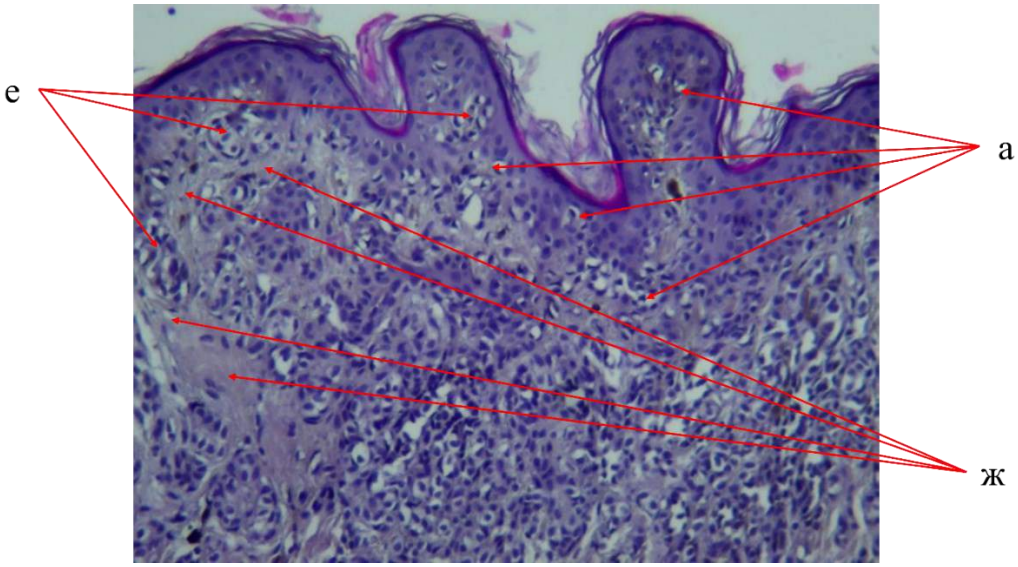

Рис. 4.3.8. Пацієнт Ж., 23 роки, патогістологічне заключення № 997 – 1004. Морфологія біоптату підозрілого меланоцитарного утворення шкіри лівої підпахвової ділянки (пацієнт Ж, випадок 2): скупчення невоїдних клітин з овальними ядрами, оптично пустий вінчик цитоплазми (а); пухлинні клітини, що розташовані групами (е); волокна сполучної тканини дерми, що розташовані паралельно одне одному, оминаючи групи невусних клітин (ж). Забарвлення: гематоксилін-еозин. Збільшення х100.

Розмір ядер невусних клітин не перевищує розміри кератиноцитів, з помірною гіперхромазією. Видимі ядерця не спостерігалися. Мітотична активність невиражена, атипові мітози відсутні. Інтраепітеліальні комплекси пухлинних клітин розташовані ближче до епідермодермального з’єднання, поодинокі клітини – в остистому шарі епідермісу, переважно зі світлою цитоплазмою (рис. 4.3.9 в). У ділянці великого скупчення меланофагів, що розташовувалися у дермі та містили в цитоплазмі зерна пігменту різного розміру коричневого кольору, відмічалася розсіяна незначна мононуклеарна інфільтрація (рис. 4.3.9 г). В акантотичних відростках епідермісу – округлої або овальної форми скупчення невусних клітин зі світлою цитоплазмою по типу «ластівчиних гнізд» (рис. 4.3.9 д). У поверхневих шарах дерми пухлинні

клітин були розташовані переважно альвеолярно групами (рис. 4.3.8 е) від чотирьох до десятків клітин. Волокна сполучної тканини дерми розташовані паралельно одне одному, оминаючи групи невусних клітин (рис. 4.3.8 ж). У зоні розташування пухлини спостерігалася розвинута сітка кровоносних судин дрібного калібру, зі збереженим ендотеліальним вистиланням.

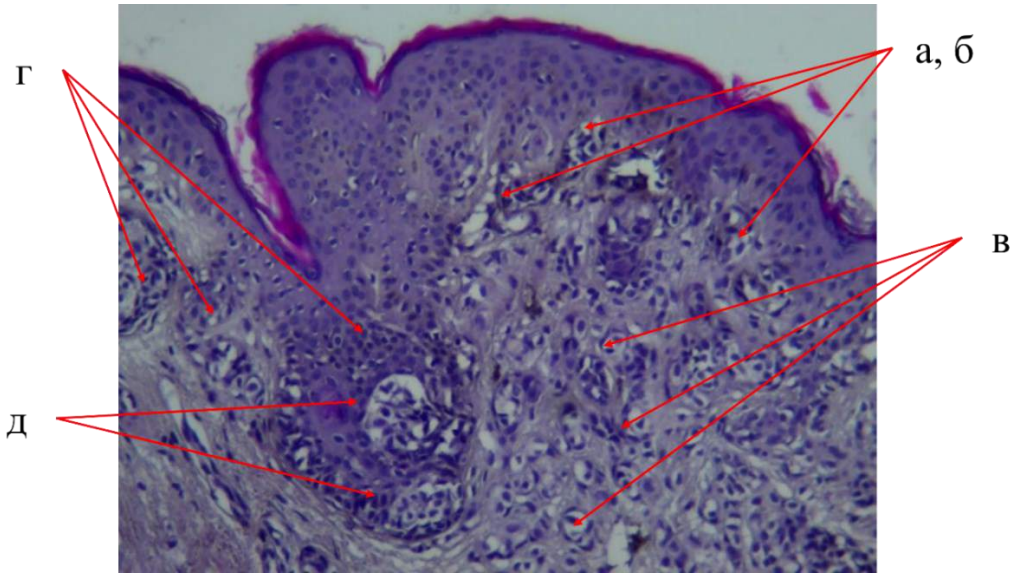

Рис. 4.3.9. Пацієнт Ж., 23 роки, патогістологічне заключення № 997 – 1004. Морфологія біоптату підозрілого меланоцитарного утворення шкіри лівої підпахвової ділянки (пацієнт Ж, випадок 2): групи невусних клітин з дрібними округлими або овальними ядрами та обідком еозинофільної цитоплазми переважно у дермі та інтраепітеліально (а, б); поодинокі клітини зі світлою цитоплазмою (вакуольна дегенерація) (в); розсіяна мононуклеарна інфільтрація (г); скупчення невусних клітин зі світлою цитоплазмою по типу «ластівчиних гнізд» (д). Забарвлення: гематоксилін-еозин. Збільшення х100.

Діагноз меланоми нами було спростовано. Також ми рекомендували пацієнту з’явитись на повторне дерматоскопічне обстеження Шпіц-невусу в короткостроковій перспективі через 4 місяці.

4.4. Поодинокі меланоцитарні невуси

Підкреслимо ключову роль дерматоскопії у верифікації типу невусів, яка дозволяє чітко встановити конкретну приналежність новоутворення шкіри до певної групи патології. Важлива роль належить опису кількості

новоутворень шкіри та виділення групи новоутворень із розміром більше 0,6 см, що є однією із кардинальних ознак диспластичних невусів.

Для прикладу наведемо клінічний випадок № 3.

Пацієнт Л., підполковник, 1977 р. н. (44 роки), в Збройних Силах України (ЗСУ) з липня 1994 року. Під час проходження планової військово-лікарської комісії з метою продовження контракту, скарг не пред'являв. Був оглянутий дерматологом з виконанням дерматоскопії (вперше) червень 2020 року (рис. 4.11, 4.12). При гістологічному дослідженні різні фахівці надали різні варіанти діагнозів:

1. Пігментна меланома поперекової ділянки справа pT1N0M0. (Військово-медичний клінічний центр Центрального регіону, патогістологічне заключення № 2986-87: пігментна меланома II рівень інвазії за Кларком).
2. Диспластичний меланоцитарний невус поперекової ділянки справа. (Вінницький обласний онкологічний диспансер, липень 2020 року, патогістологічне заключення № 2986-87: Меланоцитарна дисплазія II рівень).

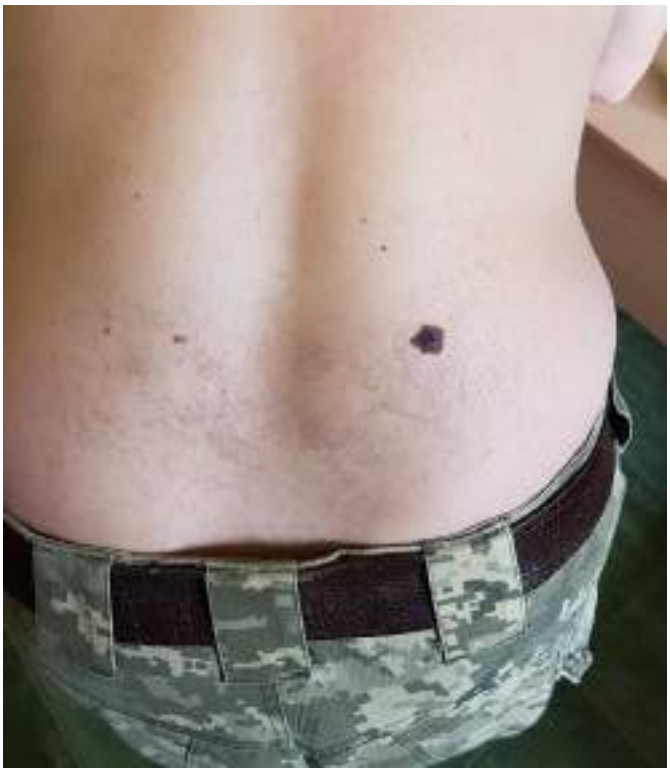

Рис. 4.4.1. Пацієнт Л., 44 роки, медична карта с/х № 4287. Пігментна пляма поперекової ділянки справа.

При огляді на шкірі поперекової ділянки справа ми спостерігали асиметричну пляму гетерогенного кольору (коричневого та чорного) 1,0 на 1,5 см в діаметрі без ознак запалення, подразнення чи травмування (рис. 4.4.1). З анамнезу, зі слів дружини, дана пляма з'явилась на місці родимки, але за останні декілька років (2–3 роки) збільшилась у розмірі та змінила колір (стала чорною).

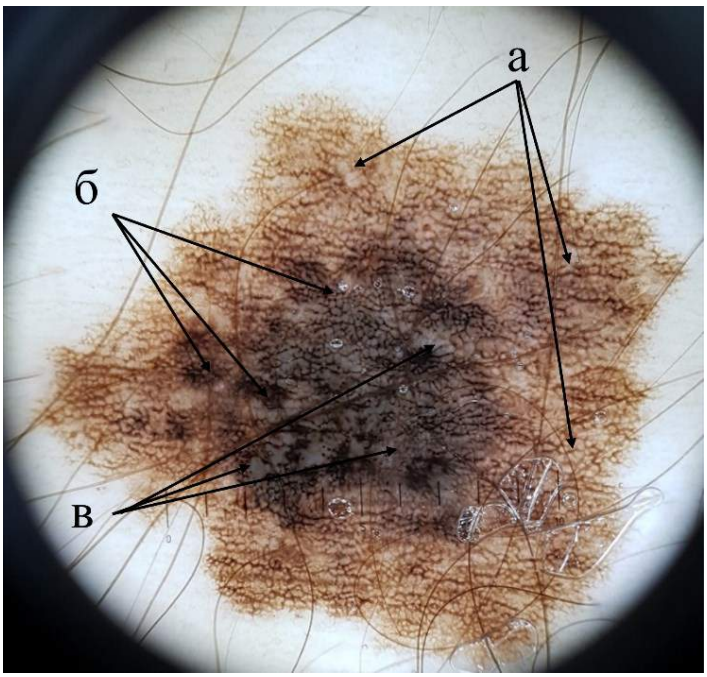

Рис. 4.4.2. Пацієнт Л., 44 роки, медична карта с/х № 4287. Дерматоскопічна картина невусу поперекової ділянки справа: типова пігментна мережа (а), атипова пігментна мережа (б), ділянки регресу (блідо-блакитна вуаль) (в). Збільшення х10.

При дерматоскопічному дослідженні: Дерматоскопічна картина асиметричного в обох вісях і за формою, і за структурою меланоцитарного утворення була представлена ретикулярним патерном (типова пігментна мережа світло-коричневого кольору по периферії (рис. 4.4.2 а), та атипова нерівномірна пігментна мережа (рис. 4.4.2 б) трохи зміщена від центру утворення, що різко обривається, з ділянками регресу (рис. 4.4.2 в) у вигляді елементів блідо-блакитної вуалі поміж атипової пігментної мережі). Загальний дерматоскопічний індекс – 5,1.

При гістологічному дослідженні біоптату шкіри ми виявили незначний гіперортокератоз та акантоз епідермісу (рис. 4.4.3 а). В юнкціональному шарі епітелію визначалася лентигінозна проліферація меланоцитів зі слабко вираженою амфофільною цитоплазмою, які у порівнянні з лімфоцитами були збільшені у 2–3 рази з округлими, гіперхромними ядрами, вогнищево помітними дрібними ядерцями (рис. 4.4.4 б).

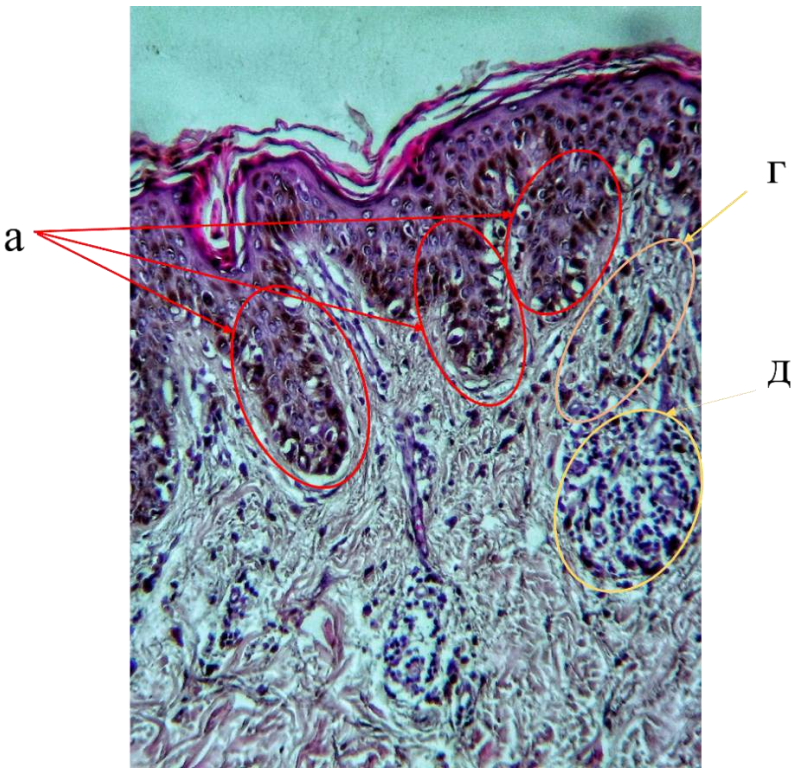

Рис. 4.4.3. Пацієнт Л., 44 роки, патогістологічне заключення № 2986 – 87. Морфологія біоптату меланомо-позитивного утворення: гіперкератоз та акантоз епідермісу (а); меланофаги в папілярній дермі з бурим пігментом меланіном (г); ламелярна фіброплазія в дермі (д). Забарвлення гематоксилін-еозин. Збільшення х100.

Акантотичні епідермальні гребені вогнищево поєднувалися між собою пухлинними клітинами, утворюючи містки (рис. 4.4.4 в). По всій площі пухлини меланоцити були насичені бурим пігментом - меланіном, також ми визначили його накопичення меланофагами в папілярній дермі (рис. 4.4.3 г). Мітотичні фігури та педжетоїдний ріст були відсутні. У дермі була наявна незначна поверхнева ламелярна фіброплазія (рис. 4.4.3 д, рис. 4.4.4 д), вогнищевий набряк та, переважно, периваскулярна лімфоцитарна інфільтрація.

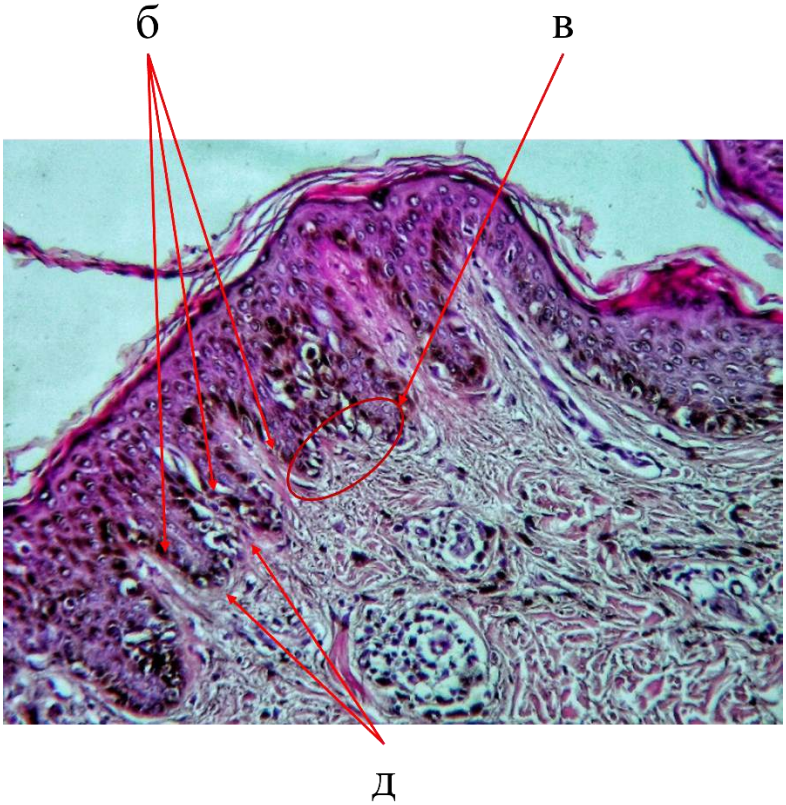

Рис. 4.4.4. Пацієнт Л., 44 роки, патогістологічне заключення № 2986 – 87. Морфологія біоптату меланомо-позитивного утворення: лентигінозна проліферація меланоцитів зі слабковираженою цитоплазмою та збільшеними округлими, гіперхромними ядрами (б); містки утворені акантотичними епідермальними гребенями, що поєднані пухлинними клітинами (в); ламелярна фіброплазія в дермі (д). Забарвлення гематоксилін-еозин. Збільшення х100.

В якості до обстеження було виконано аналіз крові ЛДГ (22.05.20) – 138 u/l., який був у межах норми.

4.5. Пігментні немеланоцитарні невуси

Визначення загального дерматоскопічного індексу виявилося, перш за все, чіткою диферецiйною ознакою між меланоцитарними та немеланоцитарними невусами. Оскільки при огляді пацієнта неозброєним оком ми могли диференціювати утворення лише як пігментні чи безпігментні. Виявлення приналежності пігментного утворення до природи меланоцитарних невусів можливе лише при застосування дерматоскопії за

наявності таких дерматоскопічних критеріїв як пігментна мережа, гранули або точки і полоси, що розгалуджуються. За відсутності в дерматоскопічній картині вогнища вище зазначених ознак дозволило нам виключити меланоцитарну природу пігментного утворення, а загальний дерматоскопічний індекс не визначати (табл. 4.2, рис. 4.18). Натомість для немеланоцитарних уражень шкіри характерні наступні дерматоскопічні елементи: комедоноподібні отвори, міліумоподібні кісти, деревовидно-розгалужені судини, червоні або синьо-червоні лакуни, білі зони фіброзу і т.д. [76].

Для прикладу наступний клінічний випадок № 4.

Пацієнт Г., сержант, 45 років (1975 р.н.). Звернувся на огляд до лікаря дерматолога під час амбулаторного прийому зі скаргами на наявність пігментних утворень на шкірі тулуба. З анамнезу відомо, що дані утворення відмічає з 25 літнього віку (рис.4.23). Під час обстеження був виставлений остаточний діагноз: Поодинокі пігментні немеланоцитарні (немеланоформні) та одиничні меланоцитарні невуси тулуба, що не першкоджають носінню військової форми одягу та спеціального спорядження.

При огляді ми визначали дерматологічний статус: на шкірі тулуба поодинокі пігментні екзофітні куполоподібні утворення на широкій основі, що мали вигляд "ожини" (рис. 4.5.1 в, г, є) без ознак запалення чи подразнення, але подекуди – з ознаками травмування (геморагічна кірка (рис. 4.5.1 б)), загальною кількістю 27 шт., розміром від 0,5 до 1,0 см в діаметрі.

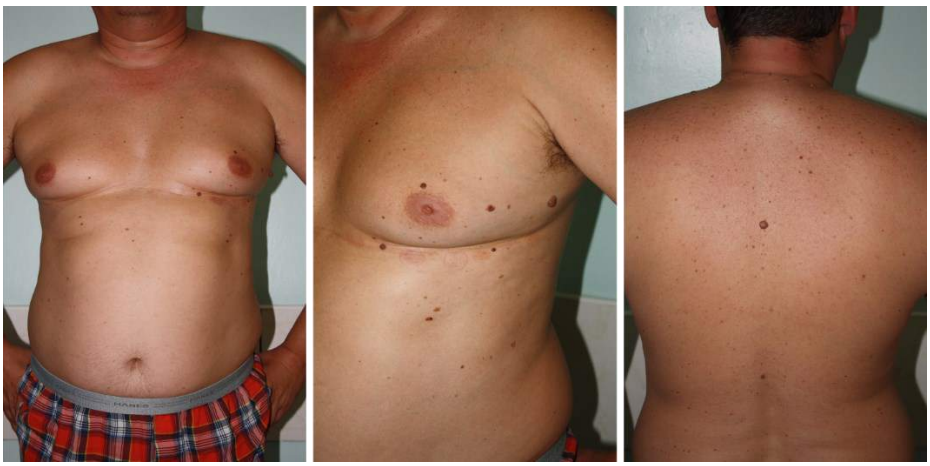

Рис. 4.5.1. Пацієнт Г., 44 роки, медична карта а/х № 43. Поодинокі пігментні невуси тулуба.

При дерматоскопічному дослідженні – на шкірі тулуба спостерігаються екзофітні (папульозні) елементи від 0,5 до 2,0 см в діаметрі, рожевого та коричневого кольорів, з мінімально-вираженою гомогенним патерном (рис. 4.5.2 а), "міліумоподібними кістами" (рис. 4.5.2 є), комедоно-подібними отворами (рис. 4.5.2 д) і судинами в формі "коми" (рис. 4.5.2 в). Дерматосокпічна картина відпоівдає інтрадермальним невусам. Також на шкірі тулуба наявні меланоцитарні симетричні і за формою, і за структурою плями (4 шт до 0,6 см), що дерматоскопічно представлені ретикулярним патерном (типовою пігментною мережею) (рис. 4.5.2 ж, з), з дерматосокпіним індексом - 1,0. Дерматоскопічна картина відповідає простим меланоцитарним невусам.

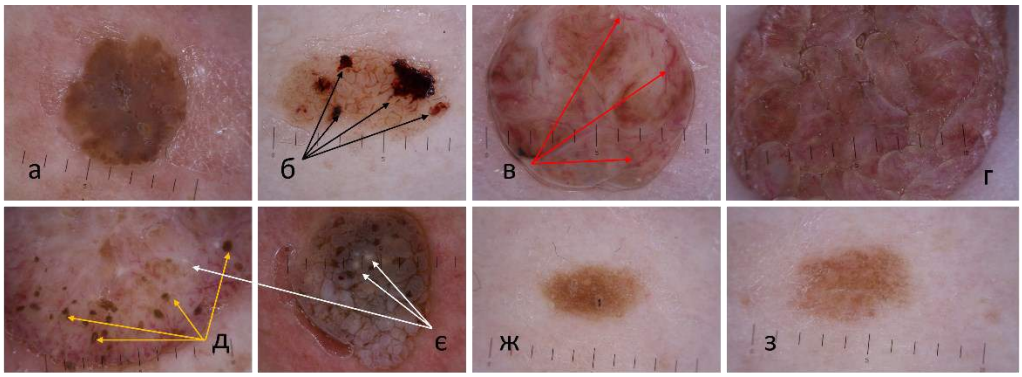

Рис. 4.5.2. Пацієнт Г., 44 роки, медична карта а/х № 43. Дерматоскопічна картина окремих невусів тулуба: екзофітні утворення у вигляді «ожини» (б,

в, г, д, є); геморагічна кірка (б); комедоно-подібні отвори (д); міліумо-подібні кісти (є); типова пігментна мережа (ж, з). Збільшення х10.

Пацієнту була рекомендована хірургічна ексцизія травмованого невусу з подальшим гістологічним дослідженням від якої пацієнт відмовився.

У зв'язку із тим, що дерматоскопічна картина усіх утворень відповідала типовим інтрадермальним та простим меланоцитарним невусам, морфологічного дослідження для підтвердження діагнозу, не потребувалось.

Підводячи підсумок проведеного дослідження пацієнтів військовослужбовців з доброякісними та підозрілими новоутвореннями, яким проводили військово-лікарську дерматологічну експертизу можемо зазначити, що вимагає негайного уточнення питання множинності, тобто яку кількість невусів на шкірі ми маємо вважати за множинні. За нашими даними для меланоцитарних новоутворень даний показник складає 50 та більше новоутворень, для немеланоцитарних – більше 30. Важливим показником є наявність значного розміру (більше 0,6 см) новоутворень. Основним методом первинної верифікації діагнозу є використання дерматоскопії.

Табл. 4.2

Клініко-дерматологічна характеристика групи здорових пацієнтів у порівнянні з іншими групами доброякісних невусів.

Показник	Здорові	Немеланоцитарні невуси	Поодинокі меланоцитарні невуси	Множинні меланоцитарні невуси	Диспластичні (атипові) невуси
Загальна кількість	n = 19	n = 12	n = 25	n = 25	n = 25
Середній вік	26,8 ± 1,6	37,3 ± 2,8	34,7 ± 1,8	32,6 ± 2,03	33,7 ± 2,3
Чоловіків	19	10	19	18	24
Жінок	0	2	6	7	1

Середня кількість новоутворень шкіри	4,26 ± 0,52	25,3 ± 8,32*,***	36,0 ± 3,01*,**	72,2 ± 6,56*	118,6 ± 5,22*
Середня кількість новоутворень шкіри, більше 0,6 см:	0	2,8 ± 0,99*,**	4,3 ± 1,2*,**	6,9 ± 1,84*,***	16,3 ± 2,5*
Середня кількість новоутворень шкіри, більше 1,0 см:	0	1,4 ± 0,63*,**	0,6 ± 0,27*,**	0,9 ± 0,34*	7,6 ± 1,44*
Середня кількість новоутворень шкіри, на верхніх кінцівках	0	0	9,0 ± 1,36*,**	18,8 ± 2,36*	28,3 ± 2,25*
Дерматоскопічний індекс	1,11 ± 0,17	0	2,3 ± 0,2**	2,8 ± 0, 2*	4,5 ± 0,17*
Фототип I	0	0	6	7	5
Фототип II	5	3	4	10	13
Фототип III	10	4	10	8	6
Фототип IV	4	5	5	0	1
Кількість обмежено придатних осіб	0	1	1	3	7

Ліжко-дні при діагностиці	8,53 ± 0,73	10,0 ± 1,03*,**	8,4 ± 0,79*,**	7,4 ± 1,07*	6,96 ± 1,07*

Примітки : * - позначена статично достовірна різниця (p<0,05) із показниками групи з множинними та диспластичними меланоцитарними невусами

** - позначена статично достовірна різниця (p <0,05) із показниками групи з поодинокими та немеланоцитарними невусами.

*** - позначена статистично недостовірна різниця, але виявлена тенденція до більших значень.

У пацієнтів даної когорти виявилися найбільш вираженими наступні ознаки: мінімальна кількість новоутворень шкіри (рис. 4.1.1, рис. 4.4), особливо відсутність новоутворень розміром, що перевищує діаметр 0,6 см., і середня кількість новоутворень на руках (рис. 4.4.1, рис. 4.5), а також показник дерматоскопічного індексу не вище 1,5 (рис. 4.6).

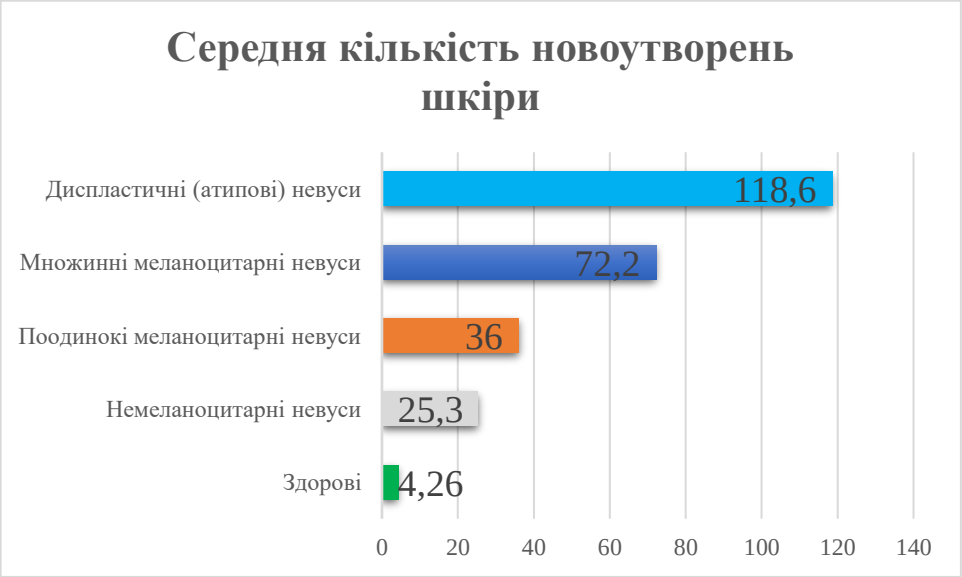

Рис. 4.4. Середня кількість новоутворень шкіри у групах пацієнтів з меланоцитарними невусами.

Розглядаючи кожен показник окремо ми відмітили найменшу кількості новоутворень шкіри (рис. 4.4) у порівнянні із групою диспластичних невусів у 27,8 рази (p<0,05), у 16,9 разів із показниками групи з множинними

меланоцитарними невусами, у 7,8 разів із показниками з поодинокими меланоцитарними невусами ($p<0,05$ у кожній групі) та у 5,9 рази менше ніж у групі з немеланоцитарними невусами ($p<0,05$). Однак найбільш суттєвими відмінностями серед показників цих груп виявились, по перше, – середня кількість новоутворень шкіри в групі диспластичних (атипових) невусів, яка значно ($p<0,05$) перевищувала даний показник в групах – 118,6 ± 5,22 проти 72,2 ± 6,56 (множинні меланоцитарні невуси), 36,0 ± 3,01 (поодинокі меланоцитарні невуси) і 25,3 ± 8,32 у групі з немеланоцитарними невусами, по друге, - середня кількість новоутворень шкіри більше 0,6 та 1,0 см., яких у групі здорових пацієнтів узагалі не виявилось ($p<0,05$), а новоутворення шкіри на верхніх кінцівках були відсутні як в групі здорових, так і у групі пацієнтів із немеланоцитарними невусами ($p<0,05$).

На нашу думку це свідчило про необхідність повного дерматологічного огляду всіх ділянок шкіри із фіксацією усіх новоутворень шкіри та їх розмірів.

Саме розміри, а точніше наявність великих (більше 0,6 та 1,0 см) у кожного пацієнта з множинним меланоцитарними невусами, дозволили визначити дану групу, як пацієнтів з наявними диспластичними невусами.

У порівнянні з показниками групи практично здорових, відсутні новоутворення шкіри, розміром більше 0,6 та 1,0 см., особливо у порівнянні з групами пацієнтів із множинними та диспластичними невусами (рис. 4.5). Закономірно що саме у групі з диспластичними невусами даний показник виявився достовірно підвищеним у порівнянні із показниками інших груп, практично у тій же пропорції, яка була зафіксовано щодо показника загальної кількості новоутворень шкіри.

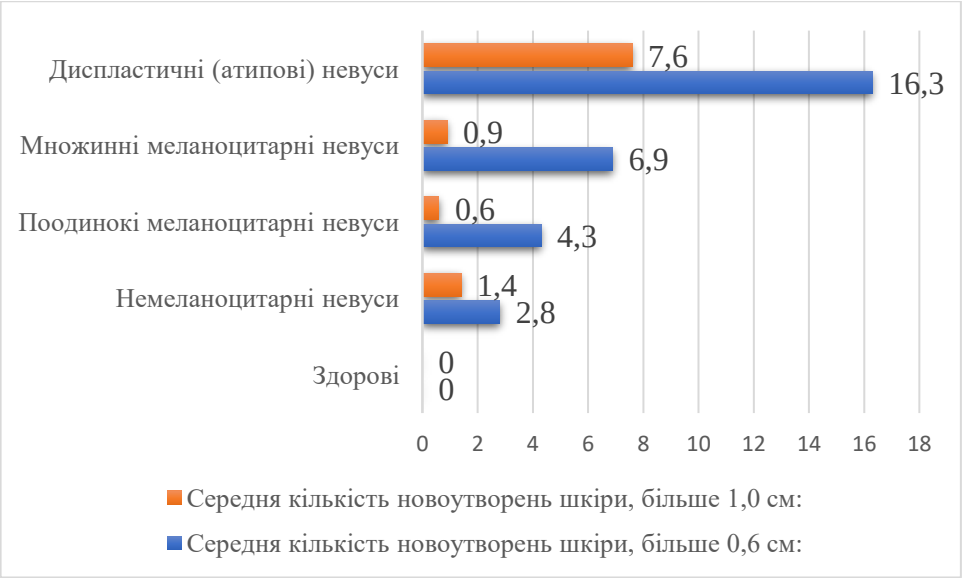

Рис. 4.5. Середня кількість новоутворень шкіри більше 0,6 та 1,0 см.

Загальний дерматоскопічний індекс середнім значенням 1,11 ± 0,17 (не вище 1,5) виявився чіткою диферецiйною ознакою практично здорових осіб від груп інших типів невусів (рис. 4.6). Він був суттєво нижчим у порівнянні як з подібним показником у групі з диспластичними (атиповими) невусами 4,5 ± 0,17 ($p<0,05$), так і з показниками груп з множинними та поодинокими меланоцитарними невусами 2,8 ± 0,2 та 2,3 ± 0,2 відповідно ($p<0,05$). Він перевищував лише показник групи немеланоцитарних невусів, де ЗДІ мав нульове значення ($p<0,05$) (рис. 4.6).

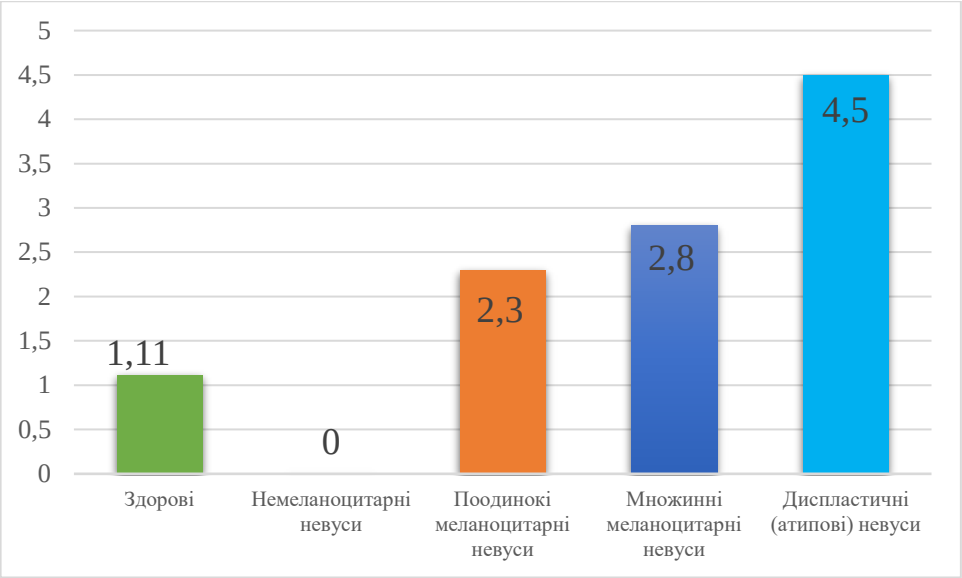

Рис. 4.6. Середнє значення загального дерматоскопічного індексу в групах меланоцитарних та немеланоцитарних невусів у порівнянні з групою здорових.

Таким чином:

1. Визначення меланоцитарної природи утворення шкіри неінвазивним методом можливе лише при застосуванні дерматоскопії, але остаточний висновок можливий лише при морфологічному дослідженні.
2. Наявність малої кількості невусів (менше 10) на шкірі, за умови низького значення ЗДІ менше 1,5, не являється обов'язковим критерієм для виставлення діагнозу меланоцитарних невусів і також, не є підставою щодо направлення пацієнта на діагностичну біопсію.
3. Наявність значної кількості невусів (до 50), але розмірами не більше 0,6 см в діаметрі та значенням ЗДІ < 3,0 і за відсутності додаткових дерматоскопічних ознак, надає можливість лікарю виставляти діагноз поодиноких меланоцитарних невусів, але не дає підстав направляти пацієнта на виконання діагностичної біопсії.
4. Наявність великої кількості меланоцитарних невусів (більше 50) на шкірі є кількісним критерієм множинних невусів, але не обов'язково являється приводом для верифікації діагнозу синдрому

диспластичних невусів, а також не є підставою щодо направлення пацієнта на діагностичну біопсію.

5. Наявність великої кількості невусів як простих, так і атипових (синдром диспластичних невусів) є важливим прогностичним фактором високого ризику розвитку меланоми. Особливо при високому значенні загального дерматоскопічного індексу (ЗДІ) (більше 4,5), тому саме він надає підстави лікарю гістологічно верифікувати підозріле (підозрілі) утворення. До того ж може являтись фактором обмеження подальшої військової служби.
6. Наявність одиничного меланоцитарного утворення, особливо великих розмірів (більше 0,6 см) з високим значенням ЗДІ (більше 3,0) при невеликій кількості невусів на шкірі пацієнта також є підставою для постановки діагнозу поодиноких меланоцитарних невусів і направляти пацієнта на виконання діагностичної біопсії з подальшим морфологічним дослідженням.

За результатами розділу зроблено 2 публікації:

1. Стаття «Diagnosis and expert examination of neoplasms of the skin in servicemen of the Armed Forces of Ukraine.» В виданні США – *Clinical Dermatology Open Access Journal*. 2022. Volume 7 Issue 2. 000273. ***(Clinical case).***
2. Тези «Експертна оцінка множинних меланоцитарних невусів у військовослужбовців Збройних Сил України.» Тези XVI Міжнародної науково-практичної конференції «Innovative trends of science and practice, tasks and ways to solve them», Athens, Greece April 26 – 29, (2022). P. 386 - 388.

РОЗДІЛ 5

АЛГОРИТМ ОБСТЕЖЕННЯ УТВОРЕНЬ ШКІРИ ТА ЗАГАЛЬНИЙ МАРШРУТ ПАЦІЄНТА

Нестача даних про клініко-епідеміологічні властивості пухлин шкіри у людей, відсутність протягом 20 років оновлених керівних документів, а також відсутність маршрутної карти та алгоритму обстеження пацієнтів із доброякісними пігментними та без пігментними утвореннями шкіри створює перелік закономірних питань щодо груп ризику серед людей із значною та великою кількістю утворень на шкірі та подальшого ведення таких пацієнтів як на до призивному етапі, так і під час військової служби, а особливо під час прийняття експертного рішення щодо подальшого проходження військової служби. До того ж породжує проблемні питання під час звільнення з військової служби, особливо при наявності злоякісного утворення шкіри.

Нами розроблено наступний алгоритм обстеження утворень шкіри у пацієнтів як військовослужбовців, так і цивільного населення особливо у питанні призову до лав ЗСУ:

РІВЕНЬ І (сімейний лікар, лікар дерматолог призивної ВЛК, лікар медичної частини військового формування):

При виявлені великої кількості пігментних утворень під час огляду шкіри пацієнта при макроскопічному огляді (неозброєним оком), поодиноких, але більше 0,6 см в діаметрі, пігментних утворень чи одного великого за розмірами (більше 5 см в діаметрі) рекомендовано:

1. підрахувати кількість родимок із врахуванням їх розмірів;
2. вказати в описі анатомічні ділянки локалізації із врахуванням ділянок потенційного травмування;
3. описати якісні характеристики – пляма, бляшка чи папула із зазначенням кольору та форми;
4. вказати в описі наявність запалення, подразнення чи травмування утворення;

РІВЕНЬ ІІ (лікар дерматолог, лікар хірург чи онколог (з навиками дерматоскопії)):

При мікроскопічному (дерматоскопічному) обстеженні необхідно:

1. вказати природу утворення – меланоцитарна чи немеланоцитарна на основі дерматоскопічних ознак;
2. вказати симетричність чи асиметричність утворення;
3. описати наявність кольорів та дерматоскопічних структур;
4. у випадку меланоцитарного утворення підрахувати ЗДІ та вказати, за наявності, додаткові дерматоскопічні ознаки;

Отримані дані, у випадку поодиноких утворень шкіри, без видимих ознак підозрілого чи злоякісного характеру утворень, рекомендовано зазначати у описовій частині медичної документації. Однак, у випадках множинного характеру утворень, а також при наявності високого значення ЗДІ та/чи при наявності додаткових дерматоскопічних ознак за трибальною системою (шкалою), рекомендовано зазначати отримані дані у вигляді діагнозу.

До того ж, при високому значені ЗДІ та/або при наявності двох і більше додаткових дерматоскопічних ознаки за трибальною системою оцінки рекомендовано направляти пацієнта на огляд до лікаря-онколога з рекомендацією хірургічного видалення (діагностичної біопсії) утворення з подальшим гістологічним дослідженням.

На основі вищевказаного алгоритму нами розроблено наступний загальний маршрут пацієнта:

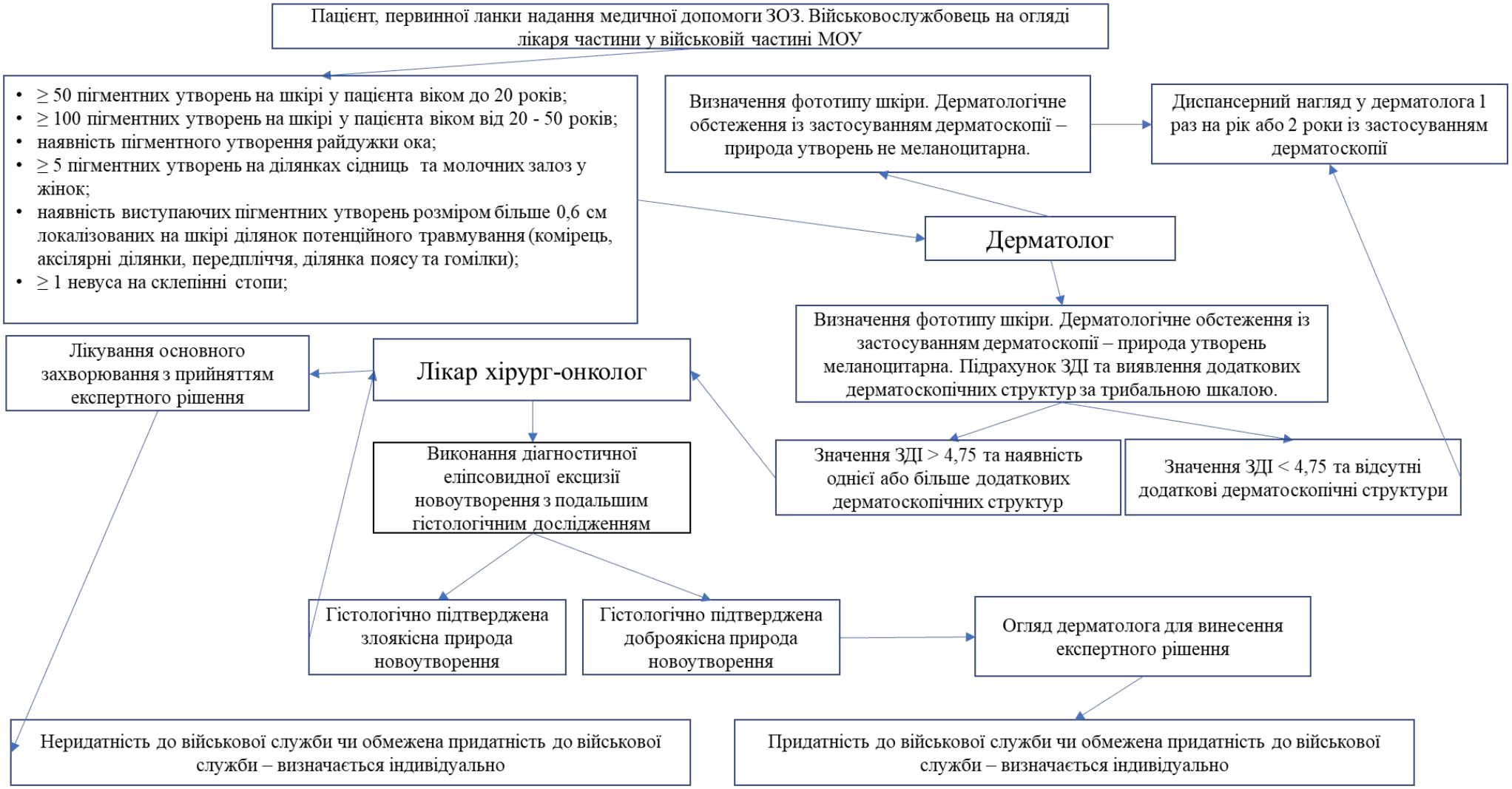
Пацієнт, первинної ланки надання медичної допомоги ЗОЗ. Військовослужбовець на огляді лікаря частини у військовій частині МОУ
• ≥ 50 пігментних утворень на шкірі у пацієнта віком до 20 років;
• ≥ 100 пігментних утворень на шкірі у пацієнта віком від 20 - 50 років;
• наявність пігментного утворення райдужки ока;
• ≥ 5 пігментних утворень на ділянках сідниць та молочних залоз у жінок;
• наявність виступаючих пігментних утворень розміром більше 0,6 см локалізованих на шкірі ділянок потенційного травмування (комірець, аксілярні ділянки, передпліччя, ділянка поясу та гомілки);
• ≥ 1 невуса на склепінні стопи;
Визначення фототипу шкіри. Дерматологічне обстеження із застосуванням дерматоскопії – природа утворень не меланоцитарна.
Диспансерний нагляд у дерматолога 1 раз на рік або 2 роки із застосуванням дерматоскопії
Дерматолог
Визначення фототипу шкіри. Дерматологічне обстеження із застосуванням дерматоскопії – природа утворень меланоцитарна. Підрахунок ЗДІ та виявлення додаткових дерматоскопічних структур за трибальною шкалою.
Значення ЗДІ > 4,75 та наявність однієї або більше додаткових дерматоскопічних структур
Значення ЗДІ < 4,75 та відсутні додаткові дерматоскопічні структури
Лікар хірург-онколог
Лікування основного захворювання з прийняттям експертного рішення
Виконання діагностичної еліпсовидної ексцизії новоутворення з подальшим гістологічним дослідженням
Гістологічно підтверджена злоякісна природа новоутворення
Гістологічно підтверджена доброякісна природа новоутворення
Огляд дерматолога для винесення експертного рішення
Непридатність до військової служби чи обмежена придатність до військової служби – визначається індивідуально
Придатність до військової служби чи обмежена придатність до військової служби – визначається індивідуально

Загальний маршрут пацієнта з пігментними утвореннями шкіри

І етап - первинна ланка надання медичної допомоги (сімейний лікар або лікар частини):

При огляді шкіри пацієнта при плановому обстеженні чи призовника на допризовній військово-лікарській комісії, при виявленні, візуально, більше 50 пігментних утворень у віці до 20 років, або більше 100 у віці після 50 років, рекомендовано направити даного пацієнта до лікаря дерматолога для виконання дерматоскопічного обстеження.

В обов'язковому порядку необхідно вказати приблизну кількість, розміри та локалізацію пігментних утворень на тілі пацієнта. Акцентувати увагу слід на ділянках потенційного травмування таких як – ділянка шиї, пахвові ділянки, ділянка поясу та гомілок. Особливу увагу слід приділяти виступаючим пігментним утворенням, більше 0,6 см, розташованим на означених ділянках. Також слід звертати увагу на пацієнтів із родимими плямами райдужки ока чи наявність більше 5 пігментних утворень на ділянках подвійного захисту (сідниці, геніталії, долоні та стопи, ділянки молочних залоз у жінок).

ІІ етап – спеціалізована медична допомога (лікар-дерматолог, лікар хірург-онколог):

Дерматологічний огляд лікарем дерматологом таких пацієнтів має ґрунтуватись на макросокопічному огляді неозброєним оком із вказанням фототипу шкіри пацієнта та детальним описом локалізації, розмірів, кольору та наявності запалення, подразнення чи травматизації утворення.

Дерматоскопічний огляд має підтвердити чи спростувати меланоцитарну природу утворень (невусів).

У випадку відсутності ознак меланоцитарної природи утворень, пацієнтів рекомендовано брати під диспансерний нагляд лікарем дерматологом із застосуванням дерматоскопічного обстеження 1 раз на 2 роки;

У випадку підтвердження меланоцитарної природи невусів необхідно обов'язково підрахувати загальний дерматоскопічний індекс (ЗДІ) або як

середнє значення для всіх невусів, або для одного конкретного невусу, що вирізняється поміж інших та, вказати за наявності, додаткові дерматоскопічні ознаки за трибальною шкалою.

Значення ЗДІ:

- до 4,75 та відсутні додаткові дерматоскопічні ознаки за трибальною шкалою;

рекомендовано пацієнтів брати під диспансерний нагляд з виконанням дерматоскопічного обстеження 1 раз на рік або на 2 роки (визначає лікар дерматолог індивідуально). Та визнавати придатними до військової служби у разі необхідності винесення експертного рішення.

Значення ЗДІ:

- < 4,75 але за наявності однієї або більше додаткових дерматоскопічних ознак;
- ≥ 4,75 і за відсутності додаткових дерматоскопічних ознак;
- ≥ 4,75 та за наявності однієї або більше додаткових дерматоскопічних ознак;

пацієнта необхідно направляти до лікаря хірурга-онколога з рекомендацією виконання діагностичної ексцизії утворення з подальшим гістологічним дослідженням.

У випадку значення ЗДІ:

- ≥ 4,75 але за відсутності додаткових дерматоскопічних ознак та при підтвердженні доброякісної природи невусу гістологічно;
- ≥ 4,75 та за наявності однієї або більше додаткових дерматоскопічних ознак але при підтвердженні доброякісної природи невусу гістологічно;

рекомендовано визнавати пацієнта придатним до військової служби, у разі необхідності винесення експертного рішення, та брати під диспансерний нагляд з виконанням дерматоскопічного обстеження 1 раз на рік.

У випадку значення ЗДІ:

- ≥ 4,75 але за відсутності додаткових дерматоскопічних ознак та при підтвердженні злоякісної природи невусу гістологічно;

пацієнта рекомендовано направляти на лікування основного захворювання до лікаря хірурга-онколога з подальшим винесенням експертного рішення. По закінченню лікування – непридатний до військової служби.*

*У разі діагностики злоякісного процесу на стадії in situ, підтвердженої гістологічно – рекомендовано визнавати пацієнта обмежено придатним до військової служби з подальшим оглядом лікаря дерматолога із застосуванням дерматоскопії 1 раз на шість місяців чи на рік (за рішенням лікаря спеціаліста) пожиттєво.

У випадку значення ЗДІ:

- ≥ 4,75 але < 5,45 і за відсутності додаткових дерматоскопічних ознака

дозволяється спостереження пацієнта із застосуванням дерматоскопії 1 раз на шість місяців без діагностичної біопсії.**

**За відсутності негативної динаміки протягом року – переводити на диспансерний нагляд 1 раз на рік пожиттєво.

У випадку значення ЗДІ:

- ≥ 5,45 але за відсутності чи наявності додаткових дерматоскопічних ознак;

рекомендовано направляти пацієнта до лікаря хірурга-онколога з рекомендацією виконання діагностичної ексцизії новоутворення з подальшим гістологічним дослідженням.

Таким чином:

1. Застосування запропонованого нами алгоритму обстеження пацієнтів з пігментними та безпігментними утвореннями шкіри дасть можливість лікарям як дерматологам і хірургам (вторинної та третинної ланок надання медичної допомоги), так і лікарям загальної практики, сімейним лікарям, лікарям медичних пунктів частин тощо (первинної ланки надання медичної допомоги) на основі простого підрахунку загальної чисельності пігментних утворень та їх приблизного розміру виставити попередній діагноз і виявити групу ризику серед загальної когорти пацієнтів.

2. Дотримання маршруту пацієнтів із пігментними новоутвореннями шкіри з використанням дерматоскопії, підрахунком ЗДІ у поєднанні із трибальною шкалою додаткових дерматоскопічних ознак та структур дозволить лікарям як первинної, так і вторинної ланок надання медичної допомоги з високою вірогідністю поставити діагноз пацієнту без виконання діагностичної біопсії.
3. Виявлення ознак підозрілого та злоякісного новоутворення шкіри на основі ЗДІ у поєднанні із трибальною шкалою додаткових дерматоскопічних ознак та структур, дозволить у максимально короткий термін направити пацієнта на виконання діагностичної біопсії.

АНАЛІЗ ТА УЗАГАЛЬНЕННЯ РЕЗУЛЬТАТІВ ДОСЛІДЖЕННЯ

Різноманіття нозологічних форм злоякісних і доброякісних пухлин шкіри, складність будови та диференціювання завжди є причиною труднощів при виставлені діагнозу, їх подальшій тактиці ведення та військово-медичній експертизі. Захворюваність на злоякісні новоутворення шкіри (меланомний та немеланомний раки шкіри) зростає в Україні і в інших країнах світу. Підвищена увага лікарів усіх спеціальностей до новоутворень шкіри пояснюється саме їх великою поширеністю, пізньою діагностикою злоякісних форм, відсутністю відповідної онкологічної настороженості як у лікарів, так і у населення. Так, одна з найбільш злоякісних пухлин людини - меланома шкіри в структурі всіх злоякісних новоутворень шкіри (ЗНШ) займає близько 10% питомої ваги, проте на неї припадає понад 80% смертності в цій групі [1, 86].

Серед дорослого населення багатьох країн військовослужбовці є групою ризику розвитку злоякісних пухлин шкіри [15, 87]. Привертає увагу факт відсутності чітких критеріїв щодо діагностики передпухлинних та пухлинних захворювань шкіри у військовослужбовців Збройних Сил України, а також відсутність системи критеріїв допуску до військової служби як на допризовному етапі, так і під час військової служби.

Одним із складних питань медичної експертизи залишається верифікація множинних невусів та подальша експертиза щодо придатності до військової служби. Множинними невусами (родимками, новоутвореннями тощо) шкіри слід вважати такі, які відповідають класифікації Newton et al. (1993), яка передбачає кількісні показники без морфологічного (гістологічного) підтвердження, і являється критерієм підозри синдрому диспластичних (атипових) невусів*:

- більше 100 невусів (у віці від 20–50 років);
- більше 50 невусів (до 20 або після 50 років);
- 2 та більше клінічно атипових невусів
- одне або більше пігментних утворень райдужки ока

- невуси на передній частині волосистої частини голови
- більше 1-го невуса на сідницях чи склепінні стопи

*Наявність трьох із вище перерахованих критеріїв у пацієнта, дає можливість виставити діагноз – синдром диспластичних невусів

Питання дерматологічної експертизи військовослужбовців є на сьогодні складним питанням у зв'язку із наявністю дискутабельних положень як самого наказу, так і сучасних дерматологічних рекомендацій щодо певних нозологій, зокрема, множинних атипових невусів [23, 70, 80].

Дана проблема є актуальною саме для військовослужбовців, які є групою ризику щодо дерматоонкологічних захворювань. У зарубіжних публікаціях вказується, що унікальна ситуація військової медицини, включає роботу в польових чи бойових умовах або в міжнародних миротворчих місіях за кордоном у зонах підвищеної і надмірної інсоляції. В цих умовах дерматолог, як правило, недоступний, а евакуація пацієнта може спричинити за собою певні ризики, фінансові та матеріально-технічні труднощі. Вирішуються ці проблеми за допомогою багатьох ресурсів – підвищення рівня дерматологічного обстеження на первинному етапі, створення алгоритмів самодіагностики, так ось у військовій дерматології США важливим методом є телеконсультація. Для України ця проблема полягає саме у неможливості глибокої діагностики в бойових умовах, що стає викликом для системи військової медицини.

Саме вирішення проблеми покращення діагностики новоутворень шкіри шляхом оптимізації клініко - лабораторного скринінгу у військовослужбовців Збройних Сил України стало метою нашого дисертаційного дослідження. Нами застосований комплекс обстежень рекомендованих сучасними настановами та протоколами МОЗ України і міжнародних товариств.

Крім емпіричного визначення фототипу шкіри пацієнта (за Т. Фіцпатріком, 1975 р.) [81, 84] ми проводили дерматоскопічне дослідження ручним дерматоскопом (dermatoscope) HEINE DELTA 20. Показами до виконання дерматоскопії були як суб'єктивні: самозвернення пацієнта зі

скаргами на зміну кольору, розміру чи консистенцію невусу (новоутворення, родимки) шкіри, так і об'єктивні: (за направленням лікаря) – у пацієнтів з групи ризику: при наявності великої кількості як пігментних, так і без пігментних утворень шкіри, що виявляли під час тілесного огляду пацієнта, або при підозрі на наявність синдрому диспластичних невусів. Дерматоскопічний статус вміщував опис дерматологічної картини у відповідності до правила ABCD та дерматоскопічного опису із застосуванням елементів структурного та метафоричного опису дерматоскопічної картини:

Для оцінки та аналізу дерматоскопічної картини меланоцитарних утворень ми застосовували діагностичний ABCD алгоритм (W. Stoltz at al., 1994), що дозволив вивести та підрахувати Загальний Дерматоскопічний Індекс (ЗДІ) у поєднанні з три-бальною системою (шкалою) оцінки додаткових дерматоскопічних ознак (2001 р.). Це полегшило можливість визначення злоякісності чи доброякісності невусу.

Однак дерматоскопія не завжди допомагає диференціювати меланому від меланоцитарного невуса, зокрема атипового (диспластичного), особливо за відсутності типових дерматоскопічних знахідок [85, 88]. Клінічне лікування цих уражень в основному дотримується алгоритму, який рекомендує біопсію уражень з максимальним діаметром понад 0,6 см. Також вказується, що асиметрія, більша кількість кольорів (≥3), нерівномірний розподіл синього кольору та білих структур, крапки та глобули, а також судинні структури, включаючи молочно-червоні ділянки, частіше спостерігалися у меланомах. А от виразки, дифузна пігментація та неправильні смуги виявлялися у меланомах лише за допомогою дерматоскопії.

Важливо відмітити, що розмір ураження, вік пацієнта та анатомічне розташування ураження відрізняються між меланомами та меланоцитарними невусами, не демонструючи типових дерматоскопічних характеристик на деяких ділянках шкіри (долоня, стопа). Однак існують беззаперечні відмінності: меланоми значно більші за меланоцитарні невуси; максимальний

діаметр меланоми був більшим за 0,7 см (випадок №4), також вік пацієнтів з меланомами стандартно значно вищий, ніж з меланоцитарними невусами.

Також є обов'язковою проведення біопсії із подальшим гістологічним дослідженням при підозрі на злоякісне новоутворення шкіри. Одночасно важливо визначити показники якості життя, яке проводили за результатами використання опитувальника DLQI (Dermatology Life Quality Index). Ці настанови ми виконали у всіх підозрілих випадках та випадках злоякісних утворень шкіри, але не отримали будь-якого значення індексу, який би вказував на погіршення якості життя пацієнтів.

У нашому дослідженні особливу групу склали пацієнти із злоякісними новоутвореннями шкіри. Серед 14 проаналізованих нами випадків, більшість – 12, становили військовослужбовці, і лише 2 випадки плоскоклітинного та базальноклітинного раків шкіри ми спостерігали у працівниці ЗСУ та члена сім'ї військовослужбовця. Серед військовослужбовців із злоякісними новоутвореннями діапазон віку становив 25 – 59 років, із середнім віком встановлення діагнозу 42 роки. Як відомо, за даними США, серед військовослужбовців дві групи мають високий рівень розвитку раку шкіри: кавказці (європеоїди) та чоловіки старші за 50 років. Відзначимо нижчий показник середнього віку у нашій досліджуваній групі, що може вказувати на недостатню ранню діагностику передпухлинних захворювань, особливо на етапі експертизи при вступі на військову службу.

Кількість пацієнтів, 7 офіцерів та 5 військовослужбовців рядового і сержантського складу, що не дозволила визначити даний показник як фактор ризику. Однак у подібних дослідженнях щодо військовослужбовців США у офіцерів, особливо у старших офіцерів, рівень захворюваності на меланому та немеланомний рак шкіри підвищений у порівнянні зі штатним персоналом. У даному випадку, напевне, вирішальним фактором є те, що льотним персоналом, здебільше, є офіцерський склад і експозиція ультрафіолету зростає зі строком служби. Строк перебування на військовій службі виявився фактором ризику, який з більшою вірогідністю призводив до

розвитку злоякісних новоутворень, оскільки склав 23,7 років, що практично відповідає середньому строку служби військовослужбовця ЗСУ за даними відкритої статистики.

Також потенційним фактором є низька якість відбору щодо дерматологічних захворювання при первинному обстеженні в Україні. Підтвердженням даної гіпотези стало виявлення трьох випадків діагностики злоякісних новоутворень, що виникли після 1-3 років військової служби у військовослужбовців рядового і сержантського складу. Серед офіцерів переважала захворюваність на меланому шкіри у 5 із 7 випадків, що була виявлена через 20 років проходження служби і не вимагала нагального радикального лікування, а у 4 випадках навіть не призвела до звільнення зі служби.

Нами не виявлено переваги приналежності до якогось роду військ, хоча за даними іноземних дослідників серед родів військ військовослужбовці повітряних сили мають найвищий показник розвитку як меланоми, так і немеланомного раку шкіри.

Виявлено, що базаліома та меланома в однаковому ступені виявлялись як серед офіцерів, так і серед солдат та сержантського складу, і в досить схожі строки служби, однак саме меланома виявилася більш лімітуючим захворюванням, щодо продовження служби, навіть у обмежених умовах. Також відмітимо, що подібна тенденція зафіксована й іншими дослідниками, однак відсоток радикально пролікованих та відновлених до проходження виявилось більш вищим ніж отриманим нами, що непрямо вказує на більш ефективну діагностику на ранніх етапах і, відповідно на більш ефективне лікування.

Привертає увагу той факт, що серед осіб з меланомою була вищою кількість осіб із множинними невусами, що дозволило нам стверджувати про діагностичну цінність даного феномену у дерматологічній практиці у військовослужбовців з метою визначення групи ризику для даної патології і,

можливо, більш обережного підходу щодо експертизи придатності до військової служби.

Для нас важливим фактором своєчасної діагностики виявилось застосування дерматоскопії. Серед стандартних критеріїв підозрілого на меланому утворення виявився найбільш критичним показник дерматоскопічного індексу, який склав 5,7 ± 0,9, і суттєво відрізнявся від аналогічного показника групи із підозрілими утвореннями і множинними невусами ($p<0,05$). Однак дерматоскопія була проведена лишу у 9 пацієнтів із 14. Відповідно тривалість обстеження до встановлення діагнозу злоякісної пухлини шкіри у пацієнтів при використанні дерматоскопії становив 12,3 ± 2,2 діб а без використання – 27,4 ± 2,3 ($p<0,05$), що явно вказує на суттєву роль даного методу діагностики для оптимізації ведення пацієнта. Для верифікації типу пухлини важливим фактором виявився показник кількості родинок на шкірі – у пацієнтів з меланомою їх кількість становила 43,6 ± 3,43, а при наявності немеланоцитарного раку шкіри – 25,0 ± 0,97 ($p<0,05$). Для меланоми превалювали невуси розміром до 0,6 см., а для немеланомних раків шкіри розміри пігментних утворень були більшими за 0,6 см.

В системі військової медицини України проблема діагностики меланоми та передпухлинних захворювань шкіри залишається недостатньо регламентованою згідно існуючих наказів та настанов [89]. Зокрема, залишається відкритим питанням про конкретний алгоритм обстеження пацієнта для виключення новоутворення шкіри, конкретний етап даного обстеження (допризивний, призивний чи під час військової служби), та який спеціаліст (дерматолог чи хірург) має проводити дану експертизу. Існуючі рекомендації містять положення, що потребують уточнення, розширення, доопрацювання або включення нових положень, зокрема щодо характеристики невусів і їх впливу на стан та придатність військовослужбовця до військової служби. Нами, на підставі проведеного дослідження, створені методичні рекомендації, щодо дерматоскопічного обстеження військовослужбовців з новоутвореннями шкіри (Додаток № 1),

затверджені вченою радою Військово-медичного клінічного центру центрального регіону в липні 2020 року, протокол № 9.

Дерматоскопія з подальшим консультативним заключенням, яке подають на військово-лікарську комісію (ВЛК), обов'язково має проводитись у випадках винесення експертних рішень військовослужбовцям з групи ризику, з метою:

- визначення ступеню придатності до строкової військової служби;
- визначення ступеню придатності до військової служби за контрактом;
- визначення ступеню придатності до військової служби за кордоном;
- визначення ступеню придатності до участі в міжнародних миротворчих операціях;
- визначення ступеню придатності до льотної роботи;

Для оцінки та аналізу дерматоскопічної картини меланоцитарних утворень варто застосовувати діагностичний ABCD алгоритм (W. Stoltz at al., 1994) у поєднанні з три-бальною системою (шкалою) оцінки додаткових дерматоскопічних ознак (2001), що дозволяють вивести та підрахувати Загальний Дерматоскопічний Індекс (ЗДІ). Такі підрахунки значно полегшують можливість визначення злоякісності чи доброякісності невусу.

Підставою до направлення пацієнта до лікаря онколога чи хірурга для проведення ексцизійної еліпсовидної біопсії шкіри з подальшим гістологічним дослідженням являється виявлення підозрілого або злоякісного новоутворення за значенням ЗДІ або виявлення двох із трьох ознак за три-бальною діагностичною шкалою. Пацієнтам з наявними клінічними або дерматоскопічними ознаками підозрілого або злоякісного утворення шкіри слід виконувати видалення цих новоутворень з подальшою патоморфологічною верифікацією діагнозу. Але окрім дерматоскопічних

ознак слід враховувати як об’єктивні, так і суб’єктивні раптові зміни з боку невусів, до яких відносяться:

- збільшення площі й висоти елемента;
- посилення інтенсивності пігментації, особливо якщо вона нерівномірна;
- ознак локального регресу;
- виникнення пігментного вінчика навколо меланоцитарного невуса, поява елементів-сателітів;
- реакція запалення в новоутворенні;
- свербіж, біль та інші суб’єктивні відчуття;
- ерозування і кровоточивість.

Згідно рекомендацій щодо дерматоскопічного обстеження військовослужбовців з новоутвореннями шкіри, для виконання гістологічного дослідження необхідно виконувати діагностичну біопсію.

У разі гістологічного підтвердження злоякісного процесу пацієнтом має займатись лікар хірург-онколог з подальшим прийняттям експертного рішення згідно чинного наказу МО України № 402 (від 14.08.2008).

У тому випадку коли злоякісність новоутворення не підтверджено гістологічно, але пацієнт все одно відноситься до групи підвищеного ризику згідно класифікації Newton et al. (1993), такий пацієнт має перебувати під диспансерним наглядом лікаря-дерматолога з періодичним контролем дерматоскопічної картини індивідуально до кожного пацієнта але не рідше чим один раз на рік. І діагноз в такому випадку доцільно виносити із зазначення наступних показників:

Множинні (поодинокі) меланоцитарні (немеланоцитарні) (прості, межові, складні, атипові і.т.д.) невуси (вказуючи анатомічні ділянки), що перешкоджають (не перешкоджають) носінню військової (льотної) форми одягу, взуття та спеціального спорядження. У випадках відсутності великої

кількості невусів та ознак високого ризику розвитку меланоми шкіри, таких пацієнтів слід визнавати – Здоровими.

Зростаюче значення дерматології у військовій медицині, як не парадоксально, поєднується із дефіцитом спеціалістів дерматологів, що прискорює втілення в практику теледерматології у військових лікувальних закладах. Дерматоскопія є одним із основних інструментів саме в такій сфері, що є перспективною та інноваційною в буденному використанні діагностики широкого спектру дерматологічних захворювань [36, 90]. Поки що досвід використання даного виду телемедицини перебуває на початковому етапі, що зумовлено багатьма людськими та технологічними чинниками. Однак навіть у кількох описуваних випадках було встановлено 100% узгодженість між дерматологом на місці та телеконсультованим дерматологом. У нашому випадку використовували консультацію з лікарями-дерматологами, що володіють основами дерматоскопії, за цифровими знімками у випадках підозрілих на злоякісні новоутворення шкіри. Дана методика особливо актуальна в епоху пандемії COVID-19 та війни, коли навіть при наявності можливості реального доступу до дерматолога надається перевага саме безконтактним методам діагностики.

Підводячи підсумок проведеного нами дослідження і порівнюючи його результати із подібними роботами можемо відмітити загальну тенденцію щодо підвищеного ризику розвитку меланоми та раку шкіри у військовослужбовців, що служать в ЗСУ та інших країн. Серед основних чинників, що стимулюють розвиток пухлин відмічають: підвищений вплив ультрафіолетового випромінювання, мінімальні стратегії захисту від сонячного випромінювання та недостатня освіта щодо ризиків ультрафіолетового випромінювання у цієї популяції. Поряд з цим відмічається, що ліквідація або зниження ризиків не може відбуватися за рахунок боєздатності та готовності військової місії. Основним фактором, що суттєво знижує захворюваність на пухлини шкіри пропонується навчання військовослужбовців щодо профілактики та ідентифікації раку шкіри,

збільшення використання сонцезахисного одягу та сприяння більшому використанню сонцезахисного крему. Однак на теперішній час лікарями мало звертається увага на первинне дерматологічне дослідження.

Звертаючи увагу на досвід військової медицини зарубіжних країн (що входять до блоку НАТО) та отримані нами результати вважаємо за доцільне:

1. Всі випадки *множинних меланоцитарних невусів* та морфологічно підтверджених випадків *атипових невусів* як *поодиноких*, так і *синдрому диспластичних невусів* у діючих військовослужбовців та призовників до лав ЗСУ, - визнавати придатними до військової служби загалом, але обмежено придатними до військової служби у ВПС (військово-повітряних силах), у ВМФ (військово-морському флоті), у АМВ (аеромобільних військах).
2. Визнавати непридатними до військової служби за кордоном, в країнах з високим УФ-індексом.
3. Підставою для виконання біопсії шкіри слід вважати наявність дерматоскопічних ознак підозрілого або злоякісного новоутворення за значенням Загального Дерматоскопічного Індексу та три-бальної шкали дерматоскопічних критеріїв, або специфічних ознак злоякісного немеланоцитарного раку шкіри, згідно методичних рекомендацій щодо дерматоскопічного обстеження військовослужбовців з новоутвореннями шкіри.

За результатами розділу зроблено 1 публікацію:

3. Тези «Підходи до формулювання діагнозу меланоцитарних та немеланоцитарних невусів у Збройних Силах України.» Матеріали XXVI Міжнародної науково-практичної конференції «Innovative trends of science and practice, tasks and ways to solve them». July 05-08, Helsinki, Finland, (2022). P. 188–192.

ВИСНОВКИ

У дисертаційній роботі наведене теоретичне та клініко-лабораторне узагальнення і нове вирішення наукового завдання, яке полягає в удосконаленні методів діагностики новоутворень шкіри та оптимізації ведення пацієнтів – військовослужбовців з новоутвореннями шкіри, для покращення лікувальної тактики, розробки та впровадження нових модифікацій методів діагностики та розробки діагностично-лікувального алгоритму.

1. Підрахунок загальної кількості новоутворень шкіри, із визначенням їх за розміром, покращує уявлення про клініко-епідеміологічні властивості пухлин шкіри у військовослужбовців та полегшує віднесення пацієнтів до груп ризику. Найбільш суттєвими відмінностями серед показників трьох груп (поодиноких і множинних меланоцитарних невусів, та немеланоцитарних пухлин шкіри) виявились – середня кількість новоутворень шкіри, яка значно ($p<0,05$) перевищувала в групі з множинними меланоцитарними невусами – 72,2 ± 6,56 (118,6 ± 5,22 – СДН) проти 36,0 ± 3,01 у групі з поодинокими меланоцитарними невусами і 25,3 ± 8,32 у групі з немеланоцитарними невусами, що свідчить про необхідність повного дерматологічного огляду всіх ділянок шкіри із фіксацією усіх новоутворень та їх розмірів.
2. Групою з високим рівнем ризику розвитку меланоми є військовослужбовці з множинними меланоцитарними невусами, синдромом диспластичних невусів та поодинокими атиповими невусами. Для верифікації рівня злоякісності пухлини важливим фактором виявився показник кількості родимок на шкірі – у пацієнтів з меланомою їх кількість становила 43,6 ± 3,4, а при наявності немеланомного раку шкіри (базаліома, плоскоклітинний рак тощо) – 25,0 ± 0,97 ($p<0,05$).

3. Застосування методу дерматоскопічного обстеження у поєднанні із підрахунком загального дерматоскопічного індексу (ЗДІ) та шкали додаткових дерматоскопічних критеріїв надало можливість чітко диференціювати доброякісні, підозрілі та злоякісні новоутворення шкіри, що дозволило виявити групи ризику певних категорій військовослужбовців чи призовників з подальшим визначенням обсягу їх обов'язків та умов проходження військової служби. Найбільш критичним серед стандартних критеріїв підозрілого на меланому утворення виявився дерматоскопічний індекс який склав 5,7 ± 0,9, і суттєво відрізнявся від аналогічного показника групи із множинними атиповими і простими невусами 4,5 ± 0,17 і 2,8 ± 0,2 відповідно, ($p<0,05$).
4. Якість життя пацієнтів не залежить від кількості та якості доброякісних новоутворень шкіри, оскільки наявність невусів на шкірі не являється захворюванням і супроводжує пацієнтів з ранніх років життя. І хоча велика кількість невусів на шкірі (більше 50), носить високий ризик захворювання на меланому для пацієнтів, однак ніяк не впливає на якість життя.
5. Встановлено, що морфологічні параметри підозрілих та злоякісних утворень шкіри у військовослужбовців не відрізнялися від подібних у групах цивільного населення. Однак дані новоутворення з'являлися дещо раніше за віком (близько 40 років) у військовослужбовців, що, безперечно, обумовлено особливими умовами військової служби (Військово-Повітряні Сили, служба за кордоном у зонах підвищеної інсоляції тощо.)
6. Встановлено, що застосування коректного порівняння макроскопічних (врахування кількості і розмірів) та мікроскопічних (дерматоскопія і морфологічне дослідження) методів обстеженні новоутворень шкіри у військовослужбовців ЗСУ суттєво скорочує термін перебування хворого у лікувально-діагностичному закладі.

Оскільки комплексне застосування дерматоскопії з підрахунком загального дерматоскопічного індексу (ЗДІ) у поєднанні зі шкалою додаткових дерматоскопічних ознак прямо вказувало на необхідність діагностичної біопсії шкіри з подальшим морфологічним обстеженням, тому тривалість обстеження до встановлення діагнозу злоякісної пухлини шкіри у пацієнтів із використанням дерматоскопії становив 12,3 ± 2,2 діб, а без використання – 27,4 ± 2,3 ($p<0,05$).

ПРАКТИЧНІ РЕКОМЕНДАЦІЇ

1. Для коректного формування діагнозу та віднесення пацієнтів до груп ризику з підозрілими та злоякісними новоутвореннями шкіри рекомендовано вказувати кількісний обрахунок новоутворень шкіри.

2. Рекомендовано, під час щорічної диспансеризації військовослужбовців, проводити обов'язково дерматоскопічне обстеження для виявлення та формування груп ризику серед осіб із множинними та поодинокими невусами.

3. При наявності у пацієнтів невеликої кількості пігментних як меланоцитарних, так і немеланоцитарних новоутворень шкіри, розмірами до 0,6 см у діаметрі (до 10 шт.) і при низькому значенні ЗДІ меланоцитарних утворень нижче 2,0 за умови відсутності додаткових дерматоскопічних структур (згідно трибальної шкали), рекомендовано визнавати таких військовослужбовців – здоровими.

4. Для скорочення ліжко-дня військовослужбовців під час проведення експертної оцінки стану здоров'я рекомендовано обраховувати ЗДІ із використанням шкали додаткових дерматоскопічних структур і, за необхідності, у поєднанні із морфологічним дослідженням підозрілих та злоякісних новоутворень шкіри серед діючих військовослужбовців та осіб призовного віку.

СПИСОК ЛІТЕРАТУРИ

1 Fidanzi C, D'Erme AM, Janowska A, Dini V, Romanelli M, Manzo Margiotta F, et al. Epidemiology of melanoma: the importance of correctly reporting to the cancer registries. *European journal of cancer prevention: the official journal of the European Cancer Prevention Organisation (ECP)* [Internet]. 2022 Jul [cited 2023 Apr];31(4):385–87. Available from: https://www.researchgate.net/publication/359412623_Epidemiology_of_melanoma_the_importance_of_correctly_reporting_to_the_cancer_registries DOI: 10.1097/CEJ.0000000000000747

2 National Cancer Institute Melanoma of the Skin-Cancer Stat Facts. [cited 2021 May 10]; Available from: https://seer.cancer.gov/statfacts/html/melan.html

3 Sung H, Ferlay J, Siegel RL, Laversanne M, Soerjomataram I, Jemal A, et al. Global cancer statistics 2020: GLOBOCAN estimates of incidence and mortality worldwide for 36 cancers in 185 countries. *CA. Cancer J. Clin*[Internet]. 2021 Feb [cited 2023 Jul 8];71:209–49. Available from: https://acsjournals.onlinelibrary.wiley.com/doi/10.3322/caac.21660 DOI: 10.3322/caac.21660.

4 Ferlay J, Ervik M, Lam F, Colombet M, Mery L, Piñeros M, et al. International Agency for Research on Cancer; Lyon, France: [cited 2021 May 10]. Global Cancer Observatory: Cancer Today. Available from: https://gco.iarc.fr/today

5 Liu-Smith F, Ziogas A. Age-dependent interaction between sex and geographic ultraviolet index in melanoma risk. *Journal of the American Academy of Dermatology*[Internet]. 2020 May [cited 2023 Apr 9]; 82(5): 1102–8.e3. Available from: https://www.sciencedirect.com/science/article/abs/pii/S0190962217327482 DOI: 10.1016/j.jaad.2017.11.049

6 Curchin DJ, Forward E, Dickison P, Harris VR, McCormack CJ, Smith SD. The acceleration of melanoma in situ: A population-based study of melanoma incidence trends from Victoria, Australia, 1985-2015. *Journal of the American Academy of Dermatology*[Internet]. 2019 Jun [cited 2022 May 13]; 80(6): 1791–1793. Available from: https://www.researchgate.net/publication/333370089_The_acceleration_of_melanoma_in_situ_A_population-based_study_of_melanoma_incidence_trends_from_Victoria_Australia_1985-2015 DOI: 10.1016/j.jaad.2018.12.067

7 Strömberg U, Parkes BL, Holmén A, Peterson S, Holmberg E, Baigi A, et al. Disease mapping of early- and late-stage cancer to monitor inequalities in early detection: a study of cutaneous malignant melanoma. *European journal of epidemiology*[Internet].2020 Apr [cited 2023 Feb 7];35(6):537–547. Available from: https://link.springer.com/article/10.1007/s10654-020-00637-0 DOI: 10.1007/s10654-020-00637-0

8 Yang DD, Salciccioli JD, Marshall DC, Sheri A, Shalhoub J.Trends in malignant melanoma mortality in 31 countries from 1985 to 2015. Br J Dermatol [Internet]. 2020 Dec [cited 2023 Feb 23]; 183:1073-81. Available from: https://www.researchgate.net/publication/339718466_Trends_in_malignant_melanoma_mortality_in_31_countries_from_1985_to_2015 DOI: 10.1111/bjd.19010

9 Garbe C, Amaral T, Peris K, Hauschild A, Arenberger P, Basset-Seguin N, et al. Safe et heart: European Dermatology Forum (EDF), the European Association of Dermato-Oncology (EADO), and the European Organization for Research and Treatment of Cancer (EORTC) [internet] (2022).[cited 2022 July]. European consensus-based interdisciplinary guideline for melanoma. Part 1: Diagnostics: Update 2022. *European Journal of Cancer*[Internet].;170:236-255. Available from: https://www.sciencedirect.com/science/article/pii/S0959804922001526 DOI: 10.1016/j.ejca.2022.03.008

10 Arnold M, de Vries E, Whiteman DC, Jemal A, Bray F, Parkin DM, et al. Global burden of cutaneous melanoma attributable to ultraviolet radiation in 2012. *International journal of cancer*[Internet]. 2018 Apr [cited 2023 Jun 10];143(6):1305–1314. Available from: https://onlinelibrary.wiley.com/doi/full/10.1002/ijc.31527 DOI: 10.1002/ijc.31527

11 Korovin S, Kukushkina M, et al.Malignant melanoma in Ukraine: figures and features. In *MELANOMA RESEARCH.* 2016 Aug;26:13.

12 Статистичний збірник «Природний рух населення України» [Інтернет]. 2018. Доступно: http://www.ukrstat.gov.ua/druk/publicat/kat_u/2019/zb/06/zb_prnU_2018.pdf

13 Korovin S, Fedorenko Z, Michailovich Y, Kukushkina M, Sekerija M, Ryzhov A. Burden of malignant melanoma in Ukraine in 2002-2013: incidence, mortality and survival. *Experimental oncology* [Інтернет]. 2020 Dec;42(4):324–329. Available from: https://doi.org/10.32471/exp-oncology.2312-8852.vol-42-no-4.15334

14 Gruzieva TS, Kalashnikova NM. Особливості та тенденції захворюваності населення на злоякісні новоутворення шкіри. *Вісник соціальної гігієни та організації охорони здоров'я України*. 2020 Берез;4:5-12.

15 Lea CS, Efird JT, Toland AE, Lewis DR, Phillips CJ. Melanoma incidence rates in active-duty military personnel compared with a population-based registry in the United States, 2000–2007. *Military Medicine* [Internet]. 2014 Mar [cited 2022 May 30];179(3):247–253. Available from: https://academic.oup.com/milmed/article/179/3/247/4160738 DOI: 10.7205/MILMED-D-13-00356

16 Zhou J, Enewold L, Zahm SH, Devesa SS, Anderson WF, Potter JF, et al. Melanoma incidence rates among whites in the US Military. *Cancer Epidemiology and Prevention Biomarkers* [Internet]. 2011 Feb [cited 2021 Sep 3];20(2):318-323. Available from: https://aacrjournals.org/cebp/article/20/2/318/68579/Melanoma-Incidence-Rates-among-Whites-in-the-U-S DOI: 10.1158/1055-9965.EPI-10-0869

17 Riemenschneider K, Liu J, Powers JG. Skin cancer in the military: a systematic review of melanoma and nonmelanoma skin cancer incidence, prevention, and screening among active duty and veteran personnel. *Journal of the American Academy of Dermatology* [Internet]. 2018 Jun [cited 2023 Jul];78(6):1185-1192. Available from: https://www.sciencedirect.com/science/article/abs/pii/S0190962217328979 DOI: 10.1016/j.jaad.2017.11.062

18 Poggi MM, Smith GJ, Campbell RS. Diagnoses, demographics, and utilization of care as encountered by three US Navy general medical officers. *Military medicine* [Internet]. 2000 Mar-Apr [non cited];165(9):672-677. Available from: https://pubmed.ncbi.nlm.nih.gov/11011539/

19 Harris MA, Kirkham TL, MacLeod JS, Tjepkema M, Peters PA, Demers PA. Surveillance of cancer risks for firefighters, police, and armed forces among men in a Canadian census cohort. *Am J Ind Med* [Internet].2018 Aug [cited 2023 Apr];61:815–823. Available from: https://onlinelibrary.wiley.com/doi/abs/10.1002/ajim.22891 DOI: 10.1002/ajim.22891

20 Yong J, Raiciulescu S, Coffman M, Meyerle J. Skin Malignancy in the Military: A Number Needed to Biopsy Analysis. *Military medicine* [Internet].2022 May [non cited];187(5-6):624–629. Available from: https://www.researchgate.net/publication/349463940_Skin_Malignancy_in_the_Military_A_Number_Needed_to_Biopsy_Analysis DOI: 10.1093/milmed/usab039

21 Durmishi A, Fida M, Hoxha S, Naqo X, Bardhi B, Xhelili M, Vasili E.Are military personnel at a more risk for skin cancers?. *Dermatologic therapy* [Internet].2020 Nov [cited 2023 Jan 2];33(6): 14340. Available from: https://www.researchgate.net/publication/344394684_Are_Military_personnel_at_a_more_risk_for_skin_cancers DOI: 10.1111/dth.14340

22 Cheung K, Bossler AD, Mott SL, Zeisler M, McKillip J, Zakharia Y, et al. The Genetics of Early-Stage Melanoma in a Veteran Population. *Frontiers in oncology* [Internet].2022 May [cited 2022 May 30];12:887768. Available from: https://www.frontiersin.org/journals/oncology/articles/10.3389/fonc.2022.887768/full DOI: 10.3389/fonc.2022.887768

23 Верховна Рада України. Положення про військово-лікарську експертизу в Збройних Силах України [Інтернет].Київ. Доступно: https://zakon.rada.gov.ua/laws/show/z1109-08#n14

24 Huang JM, Chikeka I, Hornyak TJ. Melanocytic Nevi and the Genetic and Epigenetic Control of Oncogene-Induced Senescence. *Dermatologic clinics* [Internet].2017 Jan [cited 2023 Jan 5];35(1):85–93. Available from: https://pubmed.ncbi.nlm.nih.gov/27890240/ DOI: 10.1016/j.det.2016.08.001

25 Damsky WE, Bosenberg M. Melanocytic nevi and melanoma: unraveling a complex relationship. *Oncogene* [Internet].2017 Oct [cited 2023 Jun 12];36(42):5771-5792. Available from: https://pubmed.ncbi.nlm.nih.gov/28604751/ DOI: 10.1038/onc.2017.189

26 Grob JJ, Gaudy-Marqueste C, et al. Melanoma. *Rook's Textbook of Dermatology, Ninth Edition*. 2016;1-41.

27 Scope A, Marchetti MA, Marghoob AA, Dusza SW, Geller AC, Satagopan JM, et al. The study of nevi in children: Principles learned and implications for melanoma diagnosis. *Journal of the American Academy of Dermatology* [Internet].2016 Jun [cited 2023 Mar 14];75(4):813–823. Available from: https://pubmed.ncbi.nlm.nih.gov/27320410/ DOI: 10.1016/j.jaad.2016.03.027

28 Kamath S, Miller KA, Cockburn MG. Current Data on Risk Factor Estimates Does Not Explain the Difference in Rates of Melanoma between Hispanics and Non-Hispanic Whites. *Journal of skin cancer* [Internet].2016 Mar [cited 2022 Sep];2016:2105250-2105250. Available from: https://www.hindawi.com/journals/jsc/2016/2105250/ DOI:10.1155/2016/2105250

29 Newton JA, Bataille V, Griffiths K, Squire JM, Sasieni P, Cuzick J, et al. How common is the atypical mole syndrome phenotype in apparently sporadic melanoma. J Am Acad Dermatol [Internet].1993 Dec [cited 2020 Feb];29:989–96. Available from:

https://www.sciencedirect.com/science/article/abs/pii/0190962293702793 DOI: 10.1016/0190-9622(93)70279-

30 Ribero S, Zugna D, Osella-Abate S, Glass D, Nathan P, Spector T, et al. Prediction of high naevus count in a healthy UK population to estimate melanoma risk. *British Journal of Dermatology* [Internet]. 2016 Feb [cited 2023 Jun];174(2):312-318. Available from: https://onlinelibrary.wiley.com/doi/abs/10.1111/bjd.14216 DOI: 10.1111/bjd.14216

31 Ribero S, Osella-Abate S, Reyes-Garcia D, Glass D, Bataille V. Effects of sex on naevus body distribution and melanoma risk in two melanoma case–control studies at different latitudes. *British Journal of Dermatology* [Internet]. 2017 April [cited 2023 Jun 13];176(4):1093-1094. Available from: https://academic.oup.com/bjd/article-abstract/176/4/1093/6748038 DOI: 10.1111/bjd.14915

32 Bhatt M, Nabatian A, Kriegel D, Khorasani H. Does an increased number of moles correlate to a higher risk of melanoma? Melanoma Management. [Internet] 2016 Jun [cited 2020 Mar 17];3(2):85-87. Available from: https://pubmed.ncbi.nlm.nih.gov/30190875/ DOI: 10.2217/mmt-2016-0001

33 Abdo JF, Sharma A, Rohit S. Role of Heredity in Melanoma Susceptibility: A Primer for the Practicing Surgeon. *Surgical Clinics* [Internet]. 2020 Feb [cited 2020 Sept 18];100(1):13-28. Available from: https://pubmed.ncbi.nlm.nih.gov/31753108/ DOI: 10.1016/j.suc.2019.09.006.

34 Harrington E, Clyne B, Wesseling N, Sandhu H, Armstrong L, Bennett H, et al. Diagnosing malignant melanoma in ambulatory care: a systematic review of clinical prediction rules. *BMJ open* [Internet]. 2017 Mar 6 [cited 2022 Jun 27];7(3):014096. Available from: https://pubmed.ncbi.nlm.nih.gov/28264830/ DOI: 10.1136/bmjopen-2016-014096

35 Muradia I, Khunger N, Yadav AK. Real-time Intraoperative Dermoscopic Monitoring of Common Acquired Melanocytic Nevi Following Shave Excision. *Journal of cutaneous and aesthetic surgery* [Internet]. 2022 Jul-Sep;15(3):230-236. Available from: https://journals.lww.com/JCAS/Fulltext/2022/15030/Real_time_Intraoperative_Dermoscopic_Monitoring_of.4.aspx DOI: 10.4103/JCAS.JCAS_174_21

36 Yélamos O, Braun RP, Liopyris K, Wolner ZJ, Kerl K, Gerami P, et al. Usefulness of dermoscopy to improve the clinical and histopathologic diagnosis of skin cancers. *Journal of the American Academy of Dermatology* [Internet]. 2019 Feb [cited 2023 April];80(2):365–377. Available from:

https://www.sciencedirect.com/science/article/abs/pii/S0190962218327282 DOI: 10.1016/j.jaad.2018.07.072

37 Marghoob NG, Liopyris K, Jaimes N. Dermoscopy: A Review of the Structures That Facilitate Melanoma Detection. *The Journal of the American Osteopathic Association* [Internet]. 2019 Jun [cited 2023 May];119(6): 380–390. Available from: https://www.degruyter.com/document/doi/10.7556/jaoa.2019.067/html DOI: 10.7556/jaoa.2019.067

38 Weber P, Tschandl P, Sinz C, Kittler H. Dermatoscopy of Neoplastic Skin Lesions: Recent Advances, Updates, and Revisions. *Current treatment options in oncology* [Internet]. 2018 Sept [cited 2023 Mar 21]; 19(11):56. Available from: https://link.springer.com/article/10.1007/s11864-018-0573-6 DOI: 10.1007/s11864-018-0573-6

39 Murchie P, Adam R, Khor WL, Raja EA, Iversen L, Brewster DH, et al. Impact of rurality on processes and outcomes in melanoma care: results from a whole-Scotland melanoma cohort in primary and secondary care. *Br J Gen Pract* [Internet]. 2018 Aug [cited 2023 Apr 9];68(673):566-575. Available from: https://pubmed.ncbi.nlm.nih.gov/29914883/ DOI: 10.3399/bjgp18X697901

40 Guhan S, Boland G, Tanabe K, Lin W, Reddy B, Hawryluk EB, et al. Surgical delay and mortality for primary cutaneous melanoma. *Journal of the American Academy of Dermatology* [Internet]. 2021 Apr [cited 2022 Nov 12];84(4):1089–1091. Available from: https://pubmed.ncbi.nlm.nih.gov/32711092/ DOI: 10.1016/j.jaad.2020.07.078

41 Jones OT, Jurascheck LC, van Melle MA, Hickman S, Burrows NP, Hall PN, et al. Dermoscopy for melanoma detection and triage in primary care: a systematic review. *BMJ open* [Internet]. 2019 Aug [cited 2023 Apr 13];9(8):027529. Available from: https://bmjopen.bmj.com/content/9/8/e027529 DOI: 10.1136/bmjopen-2018-027529

42 Dinnes J, Deeks JJ et al. Dermoscopy, with and without visual inspection, for diagnosing melanoma in adults. *Cochrane Database Syst Rev* [Internet]. 2018 Dec [cited 2023 Apr 1];12(12):CD011902. Available from: https://www.cochranelibrary.com/cdsr/doi/10.1002/14651858.CD011902.pub2/full DOI:10.1002/14651858.CD011902.pub2

43 National Comprehensive Cancer Network Short-Term Recommendations for Cutaneous Melanoma Management during COVID-19 Pandemic [Internet].

2022 [updated 2022 October 20; cited 2023 Mar 15]. Available from: https://www.nccn.org/covid-19/pdf/Melanoma.pdf

44 Tschandl P. Sequential digital dermatoscopic imaging of patients with multiple atypical nevi. *Dermatology practical & conceptuall* [Internet]. 2018 Jul 31 [cited 2022 Dec];8(3):231-237. Available from: https://pubmed.ncbi.nlm.nih.gov/30116670/#full-view-affiliation-1 DOI: 10.5826/dpc.0803a16

45 Marchetti MA, Codella NCF, Dusza SW, Gutman DA, Helba B, Kalloo A, et al. Results of the 2016 International Skin Imaging Collaboration International Symposium on Biomedical Imaging challenge: Comparison of the accuracy of computer algorithms to dermatologists for the diagnosis of melanoma from dermoscopic images. *J Am Acad Dermatol* [Internet]. 2018 Feb [cited 2023 Apr 5];78(2):270-277. Available from: https://pubmed.ncbi.nlm.nih.gov/28969863/ DOI:10.1016/j.jaad.2017.08.016.

46 Young AT, Xiong M, Pfau J, Keiser MJ, Wei ML. Artificial Intelligence in Dermatology: A Primer. The Journal of Investigative Dermatology [Internet]. 2020 Aug [cited 2022 Nov];140(8): 1504-1512. Available from: http://www.sciencedirect.com/science/article/pii/S0022202X2031201X DOI: 10.1016/j.jid.2020.02.026.

47 Li Z, Koban KC, Schenck TL, Giunta RE, Li Q, Sun Y. Artificial Intelligence in Dermatology Image Analysis: Current Developments and Future Trends. *Journal of clinical medicine* [Internet]. 2022 Nov [cited 2023 Mar 23];11(22):6826. Available from: https://doi.org/10.3390/jcm11226826 DOI: 10.3390/jcm11226826

48 Soglia S, Pérez-Anker J, Lobos Guede N, Giavedoni P, Puig S, Malvehy J. Diagnostics Using Non-Invasive Technologies in Dermatological Oncology. *Cancers* [Internet]. 2022 Nov [cited 2023 Apr 11]; 14(23), 5886. Available from: https://www.mdpi.com/2072-6694/14/23/5886 DOI: 10.3390/cancers14235886

49 Pendlebury GA, Oro P, Ludlow K, Merideth D, Haynes W, Shrivastava V. Relevant Dermatoses Among U.S. Military Service Members: An Operational Review of Management Strategies and Telemedicine Utilization. *Cureus* [Internet]. 2023;15(1), 33274. Available from: https://www.mdpi.com/2072-6694/14/23/5886 DOI: 10.7759/cureus.33274

50 Toma AO, Prodan M, Reddyreddy AR, Seclaman E, Crainiceanu Z, Bloanca V, et al. The Epidemiology of Malignant Melanoma during the First Two Years of the COVID-19 Pandemic: A Systematic Review. Int J Environ Res

Public Health. 2022 Dec [cited 2023 Mar 6];20(1):305. Available from: https://www.mdpi.com/1660-4601/20/1/305 DOI: 10.3390/ijerph20010305.

51 Riemenschneider K, Liu J, Powers JG. Skin cancer in the military: A systematic review of melanoma and nonmelanoma skin cancer incidence, prevention, and screening among active duty and veteran personnel. *Journal of the American Academy of Dermatology* [Internet]. 2018 Jun [cited 2023 Jun 07];78(6):1185–1192. Available from: https://pubmed.ncbi.nlm.nih.gov/29291955/ DOI:10.1016/j.jaad.2017.11.062

52 Bartling SJ, Rivard SC, Meyerle JH. Melanoma in an Active-Duty Marine. *Military medicine* [Internet].2017 Sep [cited 2022 April/June];182(9):2034-2039. Available from: https://academic.oup.com/milmed/article/182/9-10/e2034/4627078 DOI: 10.7205/MILMED-D-17-00127

53 Number of military and DoD appropriated fund civilian personnel permanently assigned by duty location and service [Internet]. 2018. Available from: https://www.dmdc.osd.mil/appj/dwp/dwp_reports.jsp

54 Hwang J, Kakimoto C. Teledermatology in the US Military: A Historic Foundation for Current and Future Applications. *Cutis* [Internet]. 2018 May [cited 2023 Jan 2];101(5):335-337;345 [accessed on 17 August 2022]. Available from: https://cdn.mdedge.com/files/s3fs-public/Document/May-2018/CT101005335.PDF.

55 Helmandollar KJ, Lorei NC, Clement BC, Hoverson KR, Logemann NF. Management of Melanoma Patients by Non-Dermatologists in the Military Health System: A Retrospective Observational Study. *Military medicine* [Internet]. 2020 Mar [cited 2022 Sep 8];185(3-4): 506–511. Available from: https://academic.oup.com/milmed/article/185/3-4/506/5607587 DOI: 10.1093/milmed/usz244

56 Patel K, Sanchez IM, Nguyen JC, Chan LS. Disparities of Cutaneous Malignancies in the US Military. *Cutis* [Internet]. 2022 Sept [non cited];110(3):132–136. Available from: https://pubmed.ncbi.nlm.nih.gov/36446116/ DOI: 10.12788/cutis.0614

57 Gall R, Bongiorno M, Handfield K. Skin cancer in the US Military. *Cutis* [Internet]. 2021 Jan [cited 2023 Mar 15];107(1): 29–33. Available from: https://pubmed.ncbi.nlm.nih.gov/33651863/ DOI: 10.12788/cutis.0153

58 Poggi MM, Smith GJ, Campbell RS. Diagnoses, demographics, and utilization of care as encountered by three US Navy general medical officers. *Military medicine* [Internet]. - 2000 Sep [non cited];165(9):672-677. Available from: https://pubmed.ncbi.nlm.nih.gov/11011539/

59 Ribas JR, Rodríguez SG, Fariña EA, Suárez-García A. An Assessment on the Efficiency of Clothing with UV Protection among the Spanish Navy School Students. *Materials (Basel, Switzerland)*. 2022 Sep [non cited];15(18):6227. Available from: https://pubmed.ncbi.nlm.nih.gov/36143539/ DOI: 10.3390/ma15186227

60 Vimercati L, De Maria L, Caputi A, Cannone E, Mansi F, Cavone D, et al. Non-Melanoma Skin Cancer in Outdoor Workers: A Study on Actinic Keratosis in Italian Navy Personnel. *International journal of environmental research and public health* [Internet]. 2020 Mar [cited 2022 Oct 13];17(7):2321. Available from: https://www.mdpi.com/1660-4601/17/7/2321 DOI: 10.3390/ijerph17072321

61 Geretto M, Ferrari M, De Angelis R, Crociata F, Sebastiani N, Pulliero A, et al. Occupational Exposures and Environmental Health Hazards of Military Personnel. *International journal of environmental research and public health* [Internet]. 2021 May [cited 2023 May 1];18(10):5395. Available from: https://www.mdpi.com/1660-4601/18/10/5395 DOI: 10.3390/ijerph18105395

62 Bartling SJ, Shayna, Rivard SC, Meyerle JH. Melanoma in an Active Duty Marine, *Military Medicine* [Internet]. 2017 Sep [cited 2021 Nov 18];182(9-10):2034–2039. Available from: https://academic.oup.com/milmed/article/182/9-10/e2034/4627078 DOI: 10.7205/MILMED-D-17-00127

63 Powers JG, Patel NA, Powers EM, Mayer JE, Stricklin GP, Geller AC. Skin Cancer Risk Factors and Preventative Behaviors among United States Military Veterans Deployed to Iraq and Afghanistan. *The Journal of investigative dermatology* [Internet]. 2015 Nov [cited 2023 Jan 2];135(11): 2871–2873. Available from: https://www.researchgate.net/publication/279307436_Skin_Cancer_Risk_Factors_and_Preventative_Behaviors_among_United_States_Military_Veterans_Deployed_to_Iraq_and_Afghanistan DOI: 10.1038/jid.2015.238

64 Cheung K, Bossler AD, Mott SL, Zeisler M, McKillip J, Zakharia Y, et al. The Genetics of Early-Stage Melanoma in a Veteran Population. *Frontiers in oncology* [Internet]. 2022 May [non cited];12:887768. Available from: https://www.frontiersin.org/journals/oncology/articles/10.3389/fonc.2022.887768/full DOI: 10.3389/fonc.2022.887768

65 Robbins AS, Pathak SR, Webber BJ, Erich RA, Escobar JD, Simon AA, et al. Malignancy in U.S. Air Force fighter pilots and other officers, 1986-2017: A retrospective cohort study. *PloS one* [Internet]. 2020 Sep [cited 2022 Nov 22];15(9):0239437. Available from:

https://journals.plos.org/plosone/article?id=10.1371/journal.pone.0239437 DOI: 10.1371/journal.pone.0239437

66 Brundage JF, Williams VF, Stahlman S, McNellis MG. Incidence rates of malignant melanoma in relation to years of military service, overall and in selected military occupational groups, active component, U.S. Armed Forces, 2001-2015. *MSMR*, *24*(2), 8–14.Wolf, S. T., Kenney, L. E., & Kenney, W. L. (2020). Ultraviolet Radiation Exposure, Risk, and Protection in Military and Outdoor Athletes. *Current sports medicine reports* [Internet]. 2017 Apr [cited 2023 Jan];19(4):137–141. Available from: https://www.researchgate.net/publication/340572877_Ultraviolet_Radiation_Exposure_Risk_and_Protection_in_Military_and_Outdoor_Athletes DOI: 10.1249/JSR.0000000000000702

67 Parker G, Williams B, Driggers P. Sun exposure knowledge and practices survey of maintenance squadrons at Travis AFB. Military medicine [Internet]. 2015 Jan [2022 Oct 08];180(1):26-31. Available from: https://academic.oup.com/milmed/article/180/1/26/4159949 DOI: 10.7205/MILMED-D-14-00091

68 Верховна Рада України. Гельсінська декларація всесвітньої медичної асоціації: (етичні принципи медичних досліджень за участю людини у якості об'єкта дослідження) − 6-й перегляд [Internet]. Київ. Доступно: https://zakon.rada.gov.ua/laws/show/990_005#Text

69 Міністерство Оборони України. Методика обстежень під час проведення лікарсько-льотної експертизи. Посібник для лікарсько-льтних комісій. Видання друге. Київ. СПД Чалчинська Н.В. 2018. 432 с.

70 Міністерство Оборони України. Роз’яснення Центральної Військово-лікарської комісії Головному лікарю Сумського обласного шкірно-венерологічного диспансеру Управління охорони здоров'я Сумської ОДА, щодо застосування статей 402 наказу МОУ від 14.08.2008 року, від 31.01.2008 р. № 97

71 Потекаев НН, редактор. Дерматоскопия в клинической практике. Руководство для врачей. Можайск: МДВ;2010. 143 с.

72 Кушнір ВО, Фоміна ЛВ, Фомін ОО, Фоміна НС. Підходи до формулювання діагнозу меланоцитарних та немеланоцитарних невусів у Збройних Силах України. Medical Sciences. Problems of sciences and practice, tasks and ways to solve them. XXVI International scientific and practical conference [Internet]. 2022. Available from: https://isg-konf.com/wp-content/uploads/2022/04/Innovative-trends-of-science-and-practice-tasks-and-ways-to-solve-them.pdf

73 Жучков МВ, Большакова ЕЕ, Сонін ДБ, Родіогова СА, Турчанникова ЛВ at al. Дерматоскопический алгоритм ABCD в клинической практике. Дерматология. Consilium Medicum. [Internet]. 2018. 4. Доступно: https://omnidoctor.ru/upload/iblock/75f/75f9159df7764a434b7910b4022e3d01.pdf DOI: 10.26442/24143537.2018.4.180107
74 Compendium of dermatoscopy. Konstanz. Germany and Graz. Austria. Jul. 2013
75 Міністерство Охорони Здоров'я. Національна медична академія післядипломної освіти ім. П.Л. Шупика. Методичні рекомендації з діагностики та лікування деяких захворювань при надані телемедичних послуг [Інтернет]. 2019 Бер. Київ. Доступно: https://moz.gov.ua/uploads/2/14076-a5_2019_moz_shupik_forweb.pdf
76 Argenziano G, Soyer HP, Chimenti S, Talamini R, Corona R, et al. Dermoscopy of pigmented skin lesions: results of a consensus meeting via the Internet. [Iternet]. J Am Acad Dermatol. 2003 May [cited 2023 Jul 28];48(5):679-93. Available from: https://pubmed.ncbi.nlm.nih.gov/12734496/ DOI: 10.1067/mjd.2003.281
77 Верховна Рада України. Уніфікований клінічний протокол первинної, вторинної (спеціалізованої), третинної (високоспеціалізованої) медичної допомоги псоріаз, включаючи псоріатичні артропатії [Інтернет].Київ. 2015 Лис. Доступно: https://zakon.rada.gov.ua/rada/show/v0762282-15#Text
78 Newton JA, Bataille V, Griffiths K, Squire JM, Sasieni P, et al. How common is the atypical mole syndrome phenotype in apparently sporadic melanoma. J Am Acad Dermatol.1993 Dec [cited 2018 Jun]; 29(6):989-96. Available from: https://pubmed.ncbi.nlm.nih.gov/8245266/ DOI: 10.1016/0190-9622(93)70279-3
79 Silva JH, Soares re Sa BC, Ribeiro de Avila AL, Landman G, Neto JP. Atypical mole syndrome and dysplastic nevi: identification of populations at risk for developing melanoma - review article. 2011 Mar [cited 2023 May]; 66(3): 493–499. Available from: https://www.ncbi.nlm.nih.gov/pmc/articles/PMC3072014/ DOI: 10.1590/S1807-59322011000300023
80 Міністерство Оборони України. Роз'яснення Центральної Військово-лікарської комісії, щодо застосування статті 8 Переліку хвороб Положення про військово-лікарську експертизу в ЗСУ, затвердженого наказом Міністра оборони України від 14.08.2008 року № 402 в Міністерстві юстиції України 17.11.2008 року за № 1109/15800 (зі

змінами) при наявності множинних невусів у авіаційного персоналу. Київ. 2016 Бер. 1781
81 Катілов О, Варзарь А, Валіуліс А, Дмитрієв Д, редактори. Педіатрія : у 3-х т. Т. 2 : Підручник для студентів вищих навчальних закладів IV рівня акред. Вінниця: Нова Книга;2023. 712 с.
82 Pendlebury GA, Roman J, Shrivastava V, Yuan J. A Call to Action: Evidence for the Military Integration of Teledermoscopy in a Pandemic Era. Dermatopathology (Basel) [Internet]. 2022 Oct [cited 2023 Oct 16]; 9;9(4):327-342. Available from: https://pubmed.ncbi.nlm.nih.gov/36278540/ DOI: 10.3390/dermatopathology9040039
83 Gall R, Bongiorno M, Handfield K. Skin cancer in the US Military. Cutis [Internet]. 2021 Jan [cited 2023 Oct 16];107(1):29-33. Available from: https://pubmed.ncbi.nlm.nih.gov/33651863/ DOI: 10.12788/cutis.0153
84 Пальцев МА, Потекаев НН, Казанцева ИА, Кряжева СС. Клинико-морфологическая диагностика и принципы лечениякожных болезней. Руководство для врачей. – 2-е издание. Москва. Медицина; 2010. 512 с.
85 Juan HY, Zhou AE, Hoegler KM, Khachemoune A. Overview of familial syndromes with increased skin malignancies. Archives of Dermatological Research [Internet]. 2023 May [cited 2023 Oct 13];315(4):707-727. Available from: https://pubmed.ncbi.nlm.nih.gov/36342513/ DOI: 10.1007/s00403-022-02447-8
86 Ping Z, Soni A, Williams LA, Pham HP, Basu MK, et al. Mutations in Coagulation Factor VIII Are Associated with More Favorable Outcome in Patients with Cutaneous Melanoma. TH Open [Internet]. 2017 Jul [cited 2022 Mar];1(2):e113-e121. Available from: https://pubmed.ncbi.nlm.nih.gov/29152610/ DOI: 10.1055/s-0037-1607337
87 Singal A, Lipner SR. A review of skin disease in military soldiers: challenges and potential solutions. Annals of Medicine [Internet]. 2023 Oct 16;55(2):2267425 Available from: https://www.tandfonline.com/doi/full/10.1080/07853890.2023.2267425 DOI: 10.1080/07853890.2023.2267425
88 Beaulieu D, Tsao H, Michaud DS, Okhovat JP, Halpern AC, et al. Factors associated with suspected nonmelanoma skin cancers, dysplastic nevus, and cutaneous melanoma among first-time SpotMe screening program participants during 2009-2010. Journal of the American Academy of Dermatology [Internet]. 2023 Jan [cited 2023 Aug 22];88(1):60-70. Available from: https://www.sciencedirect.com/science/article/abs/pii/S0190962218330524 DOI: 10.1016/j.jaad.2018.12.010
89 Гуменюк КВ, Асланян СА, Середа ІК, Симинюк ЮВ, Трутяк ІР. Хірургічні аспекти дерматологічної військово-лікарської експертизи:

проблеми та перспективи. Ukrainian journal of military medicine [Internet]. 2022.3(3):17-22. Доступно: https://ujmm.org.ua/index.php/journal/article/download/277/199 DOI: 10.46847/ujmm.2022.3(3)-017

90 Yélamos O, Braun RP, Liopyris K, Wolner ZJ, Kerl K, et. al. Dermoscopy and dermatopathology correlates of cutaneous neoplasms. Journal of the American Academy of Dermatology [Internet]. 2019 Feb [2023 Jul 21];80(2):341-363. Available from: https://pubmed.ncbi.nlm.nih.gov/30321581/ DOI: 10.1016/j.jaad.2018.07.073.

ДОДАТКИ

Додаток А

Список наукових праць, в яких опубліковані основні наукові результати дисертації:

1. Кушнір, В.О. (2020). Перспективи скринінгу новоутворень шкіри у військовослужбовців ЗСУ. *Український журнал дерматології, венерології, косметології*, 3(78), 93–98.

2. Кушнір, В.О. (2021). Випадок сімейних множинних невусів з високим ризиком трансформації в меланому у військовослужбовця. *Сучасні аспекти військової медицини*, Випуск 28, Частина 1, 75–84.

3. Kushnir, V., Lysenko, D., (2022). Diagnosis of malignant neoplasms of the skin in servicemen of the Armed Forces of Ukraine. *Romanian Journal of Military Medicine*, 2, 220–222.

Список наукових праць, які додатково відображають наукові результати дисертації:

4. Kushnir, V.O., Fomina, L.V., Fomin, O.O. (2022) Diagnosis and expert examination of neoplasms of the skin in servicemen of the Armed Forces of Ukraine. *Clinical Dermatology Open Access Journal*. Volume 7 Issue 2. 000273.

5. Кушнір, В.О., Катілов, О.В., Магдебура, С.О. (2015) Методика обследования пациентов с невусами и меланомой кожи. *Здоров'я України*, 19 (368), 52–54.

6. Кушнір, В.О., Магдебура, С.О., Катілов, О.В., Кушнір, Н.М. (2016) Труднощі в діагностиці раку шкіри в загальній медичній практиці. *Здоров'я України*, 3 (44), 62–64.

7. Кушнір, В.О., Магдебура, С.О., Остапенко, С.П., Кушнір, Н.М. (2017) Рак та передракові захворювання шкіри. *Посібник*. Вінниця.

Список наукових праць, які засвідчують апробацію дисертації:

8. Фоміна Л.В., Кушнір В.О. Експертна оцінка множинних меланоцитарних невусів у військовослужбовців Збройних Сил України. Тези XVI Міжнародної науково-практичної конференції «Innovative trends of science and practice, tasks and ways to solve them», Athens, Greece April 26 – 29, (2022). P. 386 - 388.

9. Кушнір В.О., Фоміна Л.В., Фомін О.О. Питання експертизи меланоцитарних невусів у Збройних Силах України. Тези XXV Міжнародної науково-практичної конференції «Innovative trends of science and practice, tasks and ways to solve them», Athens, Greece. June 28 – 01 July, (2022). P. 271–274.

10. Кушнір В.О., Фоміна Л.В., Фомін О.О., Фоміна Н.С. Підходи до формулювання діагнозу меланоцитарних та немеланоцитарних невусів у Збройних Силах України. Матеріали XXVI Міжнародної науково-практичної конференції «Innovative trends of science and practice, tasks and ways to solve them». July 05-08, Helsinki, Finland, (2022). P. 188–192.

Апробація результатів дисертації:

- науково-практична конференція з міжнародною участю «Сьогодення дерматовенерології в Україні. Взаємозв’язок військової та цивільної служб. Психодерматологія. Правові аспекти в медицині» (м. Київ, 17 вересня 2019) – усна доповідь;
- World Dermatology & Cosmetics Congress (WDCC 2023). (July 17-19, 2023, Venue: Madrid, Spain) – усна доповідь, on-line.

Додаток Б

Акти впроваджень

ЗАТВЕРДЖУЮ
Тимчасово виконуючий обов'язки
командира військової частини А1249
майор медичної служби
Олександр РЕШИТКО
09 03 2021 р.

АКТ ВПРОВАДЖЕННЯ

1. Наукова пропозиція для впровадження: Протокол дерматоскопічного обстеження пацієнтів з новоутвореннями шкіри у військовослужбовців Збройних Сил України.
2. Установа розробник: Військово-медичний клінічний центр Центрального регіону; Україна, 21018, м. Вінниця, вул. Князів Коріатовичів, 185; Кушнір В.О., Марцинковський І.П., Верба А.В., Пашковський С.М., Томчук Л.М..
3. Джерело інформації про пропозицію: «МЕТОДИЧНІ РЕКОМЕНДАЦІЇ ЩОДО ДЕРМАТОСКОПІЧНОГО ОБСТЕЖЕННЯ ВІЙСЬКОВОСЛУЖБОВЦІВ З НОВОУТВОРЕННЯМИ ШКІРИ У ВІЙСЬКОВО-МЕДИЧНОМУ КЛІНІЧНОМУ ЦЕНТРІ ЦЕНТРАЛЬНОГО РЕГІОНУ»; Пашковський С.М., Кушнір В.О., Марцинковський І.П., Верба А.В., Томчук Л.М.
4. Впроваджено: Військово-медичний клінічний центр Центрального регіону; м. Вінниця.
5. Термін впровадження: 03.2021 – 11.2021 року
6. Загальна кількість досліджень: 112.
7. Ефективність впровадження відповідно до критеріїв, викладених у джерелі інформації про впровадження:

Показник	За даними	
	Розробника	Установа яка проводила впровадження
Виявлено меланому, BCC, SCC	10	4
Визнано не придатними до військової служби (до участі в ММО, до льотної роботи,	18	8

1

тощо)		

8. Зауваження, пропозиції: Оскільки застосування протоколу дерматоскопічного обстеження пацієнтів з новоутвореннями шкіри покращує диференційну діагностику меланоцитарних та немеланоцитарних утворень шкіри, підвищує ранню діагностику раку шкіри (меланоми, базальноклітинного та плоскоклітинного раків шкіри), його впровадження є виправданим.
9. Відгук: Застосування протоколу дерматоскопічного обстеження пацієнтів з новоутвореннями шкіри дозволило скоротити час обстеження пацієнтів, суттєво зменшило кількість діагностичних оперативних втручань з метою гістологічного дослідження, а також зменшило необхідність консультацій лікарями онкологами у Військово-медичних клінічних центрах, що суттєво зекономило час та ресурси лікувально-діагностичного закладу, що є достатньо вагомим в умовах ведення бойових дій.

Відповідальний за впровадження
Начальник хірургічного відділення
військової частини А1249
капітан медичної служби Андрій АЛЬБОВ

ЗАТВЕРДЖУЮ
ТВО начальника Військово-медичного
клінічного лікувально-реабілітаційного центру
полковник м/с Василь БЕСАГА
«15» 07 2021 р.

АКТ ВПРОВАДЖЕННЯ

1. Наукова пропозиція для впровадження: Протокол дерматоскопічного обстеження пацієнтів з новоутвореннями шкіри у військовослужбовців Збройних Сил України.
2. Установа розробник: Військово-медичникий клінічний центр Центрального регіону; Україна, 21018, м. Вінниця, вул. Князів Коріатовичів, 185; Кушнір В.О., Марцинковський І.П., Верба А.В., Пашковський С.М., Томчук Л.М..
3. Джерело інформації про пропозицію: «МЕТОДИЧНІ РЕКОМЕНДАЦІЇ ЩОДО ДЕРМАТОСКОПІЧНОГО ОБСТЕЖЕННЯ ВІЙСЬКОВОСЛУЖБОВЦІВ З НОВОУТВОРЕННЯМИ ШКІРИ У ВІЙСЬКОВО-МЕДИЧНОМУ КЛІНІЧНОМУ ЦЕНТРІ ЦЕНТРАЛЬНОГО РЕГІОНУ»; Пашковський С.М., Кушнір В.О., Марцинковський І.П., Верба А.В., Томчук Л.М.
4. Впроваджено: Військово-медичний клінічний лікувально-реабілітаційний центр м.Ірпінь
5. Термін впровадження: 14.05.2021 – по теперішній час.
6. Загальна кількість досліджень: 43
7. Ефективінсть впровадження відповідно до критеріїв, викладених у джерелі інформації про впровадження:

Показник	За даними	
	Розробника	Установа яка проводила впровадження
Виявлено меланому, BCC, SCC	10	1
Визнано не придатними до військової служби (до участі в ММО, до льотної роботи, тощо)	18	1

8. Зауваження, пропозиції: Оскільки застосування протоколу дерматоскопічного обстеження пацієнтів з новоутвореннями шкіри покращує диференційну діагностику меланоцитарних та немеланоцитарних утворень шкіри, підвищує ранню діагностику раку шкіри (меланоми, базальноклітинного та плоскоклітинного раків шкіри), його впровадження є виправданим.

Відповідальний за впровадження
ТВО начальника клініки
шкірно-венерологічних хвороб
ВМКЛРЦ
капітан м/с Євгеній ЗАХАРЧУК

ЗАТВЕРДЖУЮ
Начальник Військово-медичного
клінічного центру Центрального регіону
полковник мс С.М. ПАШКОВСЬКИЙ
20 ____ 20 21 р.

АКТ ВПРОВАДЖЕННЯ

1. Наукова пропозиція для впровадження: Протокол дерматоскопічного обстеження пацієнтів з новоутвореннями шкіри у військовослужбовців Збройних Сил України.
2. Установа розробник: Військово-медичникий клінічний центр Центрального регіону; Україна, 21018, м. Вінниця, вул. Князів Коріатовичів, 185; Кушнір В.О., Марцинковський І.П., Верба А.В., Пашковський С.М., Томчук Л.М..
3. Джерело інформації про пропозицію: «МЕТОДИЧНІ РЕКОМЕНДАЦІЇ ЩОДО ДЕРМАТОСКОПІЧНОГО ОБСТЕЖЕННЯ ВІЙСЬКОВОСЛУЖБОВЦІВ З НОВОУТВОРЕННЯМИ ШКІРИ У ВІЙСЬКОВО-МЕДИЧНОМУ КЛІНІЧНОМУ ЦЕНТРІ ЦЕНТРАЛЬНОГО РЕГІОНУ»; Пашковський С.М., Кушнір В.О., Марцинковський І.П., Верба А.В., Томчук Л.М.
4. Впроваджено: Військово-медичникий клінічний центр Центрального регіону; м. Вінниця.
5. Термін впровадження: 09.2019 – 05.2021 року
6. Загальна кількість досліджень: 120.
7. Ефективність впровадження відповідно до критеріїв, викладених у джерелі інформації про впровадження:

Показник	За даними	
	Розробника	Установа яка проводила впровадження
Виявлено меланому, BCC, SCC	10	10
Визнано не придатними до військової служби (до участі в ММО, до льотної роботи, тощо)	18	18

8. Зауваження, пропозиції: Оскільки застосування протоколу дерматоскопічного обстеження пацієнтів з новоутвореннями шкіри покращує диференційну діагностику меланоцитарних та немеланоцитарних утворень шкіри, підвищує

ранню діагностику раку шкіри (меланоми, базальноклітинного та плоскоклітинного раків шкіри), його впровадження є виправданим.

Відповідальний за впровадження

Начальник шкірно-венерологічного відділення

ВМКЦ ЦР полковник м/сл **КУШНІР В.О.**

2

ЗАТВЕРДЖУЮ
Командир військової частини А2339
полковник мед. Сергій МЕЛЬНИК
27 вересня 2021 року

АКТ ВПРОВАДЖЕННЯ

1. Наукова пропозиція для впровадження: Протокол дерматоскопічного обстеження пацієнтів з новоутвореннями шкіри у військовослужбовців Збройних Сил України.
2. Установа розробник: Військово-медичний клінічний центр Центрального регіону; Україна, 21018, м. Вінниця, вул. Князів Коріатовичів, 185; Кушнір В.О., Марцинковський І.П., Верба А.В., Пашковський С.М., Томчук Л.М.,
3. Джерело інформації про пропозицію: «МЕТОДИЧНІ РЕКОМЕНДАЦІЇ ЩОДО ДЕРМАТОСКОПІЧНОГО ОБСТЕЖЕННЯ ВІЙСЬКОВОСЛУЖБОВЦІВ З НОВОУТВОРЕННЯМИ ШКІРИ У ВІЙСЬКОВО-МЕДИЧНОМУ КЛІНІЧНОМУ ЦЕНТРІ ЦЕНТРАЛЬНОГО РЕГІОНУ»; Пашковський С.М., Кушнір В.О., Марцинковський І.П., Верба А.В., Томчук Л.М.
4. Впроваджено: військова частини А2339, м.Хмельницький.
5. Термін впровадження: 09.2019 – 09.2021 року
6. Загальна кількість досліджень: .

Ефективінеть впровадження відповідно до критеріїв, викладених у джерелі інформації про впровадження:

Показник	За даними	
	Розробника	Установа яка проводила впровадження
Виявлено меланому, BCC, SCC	10	2
Визнано не придатними до військової служби (до участі в ММО, до льотної роботи, тощо)	18	1

1

7. Зауваження, пропозиції: Оскільки застосування протоколу дерматоскопічного обстеження пацієнтів з новоутвореннями шкіри покращує диференційну діагностику меланоцитарних та немеланоцитарних утворень шкіри, підвищує ранню діагностику раку шкіри (меланоми, базальноклітинного та плоскоклітинного раків шкіри), його впровадження є виправданим.

Відповідальна особа за впровадження
працівник Леся ГРИГОРЧУК

2

ЗАТВЕРДЖУЮ
В.О. Ректора Вінницького національного медичного університету ім. М.І. Пирогова
Професор ЗВО Юрій ШЕВЧУК
30 жовтня 2023 р.

АКТ ВПРОВАДЖЕННЯ

1. Наукова пропозиція для впровадження: «Протокол дерматоскопічного обстеження пацієнтів з новоутвореннями шкіри у військовослужбовців Збройних Сил України».
2. Установа розробник: Військово-медичникий клінічний центр Центрального регіону; Україна, 21018, м. Вінниця, вул. Князів Коріатовичів, 185; Кушнір В.О., Марцинковський І.П., Верба А.В., Пашковський С.М., Томчук Л.М..
3. Джерело інформації про пропозицію: «МЕТОДИЧНІ РЕКОМЕНДАЦІЇ ЩОДО ДЕРМАТОСКОПІЧНОГО ОБСТЕЖЕННЯ ВІЙСЬКОВОСЛУЖБОВЦІВ З НОВОУТВОРЕННЯМИ ШКІРИ У ВІЙСЬКОВО-МЕДИЧНОМУ КЛІНІЧНОМУ ЦЕНТРІ ЦЕНТРАЛЬНОГО РЕГІОНУ» затверджено вченою радою ВМКЦ ЦР м. Вінниця № 9 від 19.07.2021 р.; статті в журналах: 1)Kushnir, V., Lysenko, D., (2022). Diagnosis of malignant neoplasms of the skin in servicemen of the Armed Forces of Ukraine. Romanian Journal of Military Medicine, 2, 220–222. 2) Kushnir, V.O., Fomina, L.V., Fomin, O.O. (2022) Diagnosis and expert examination of neoplasms of the skin in servicemen of the Armed Forces of Ukraine. Clinical Dermatology Open Access Journal. Volume 7 Issue 2. 000273. (Clinical case).; Тези доповідей на міжнародних конференціях: 1) Фоміна Л.В., Кушнір В.О. Експертна оцінка множинних меланоцитарних невусів у військовослужбовців Збройних Сил України. Тези XVI Міжнародної науково-практичної конференції «Innovative trends of science and practice, tasks and ways to solve them», Athens, Greece April 26 – 29, (2022). P. 386 - 388. (Тези). 2) Кушнір В.О., Фоміна Л.В., Фомін О.О. Питання експертизи

меланоцитарних невусів у Збройних Силах України. Тези XXV Міжнародної науково-практичної конференції «Innovative trends of science and practice, tasks and ways to solve them», Athens, Greece. June 28 – 01 July, (2022). P. 271–274. (Тези). 3) Кушнір В.О., Фоміна Л.В., Фомін О.О., Фоміна Н.С. Підходи до формулювання діагнозу меланоцитарних та немеланоцитарних невусів у Збройних Силах України. Матеріали XXVI Міжнародної науково-практичної конференції «Innovative trends of science and practice, tasks and ways to solve them». July 05-08, Helsinki, Finland, (2022). P. 188–192. (Тези).

4. Впроваджено: Обговорено і затверджено засіданням кафедри патологічної анатомії Вінницького національного медичного університету ім. М.І. Пирогова, протокол № 1 від 30.08.2023 року., в тему модулю № 3 в змістовний модуль 3 «Вчення про пухлини. Пухлини різного походження та локалізації».
5. Дата впровадження: 30.08.2023 року.
6. Ефективність впровадження відповідно до критеріїв, викладених у джерелах інформації про впровадження: Поглиблення знань щодо природи новоутворень шкіри.
7. Зауваження, пропозиції: Оскільки застосування протоколу дерматоскопічного обстеження пацієнтів з новоутвореннями шкіри, особливо у порівнянні із морфологічним дослідженням, покращує диференційну діагностику меланоцитарних та немеланоцитарних утворень шкіри, підвищує ранню діагностику злоякісних новоутворень шкіри, його впровадження є виправданим.

Відповідальний за впровадження
Завідувач кафедри патологічної анатомії,
доцент ЗВО, к.м.н. **Артур БЕРЕЗОВСЬКИЙ**

Додаток В

Методичні рекомендації

ЗАТВЕРДЖУЮ
Начальник Військово-медичного
клінічного центру Центрального регіону
полковник м/с С.М. ПАШКОВСЬКИЙ
_____ 2021 р.

РЕЄСТРАЦІЙНИЙ №- 9

МЕТОДИЧНІ РЕКОМЕНДАЦІЇ

ЩОДО ДЕРМАТОСКОПІЧНОГО ОБСТЕЖЕННЯ

ВІЙСЬКОВОСЛУЖБОВЦІВ З НОВОУТВОРЕННЯМИ ШКІРИ

У ВІЙСЬКОВО-МЕДИЧНОМУ КЛІНІЧНОМУ ЦЕНТРІ ЦЕНТРАЛЬНОГО РЕГІОНУ

Захворюваність на злоякісні новоутворення шкіри (меланоцитарний та немеланоцитарний рак шкіри) зростає в Україні і в інших країнах світу. Підвищена увага лікарів усіх спеціальностей до новоутворень шкіри повсюдується їх великою поширеністю, пізньою діагностикою злоякісних форм, відсутністю відповідної онкологічної настороженості, як у лікарів, так і у населення. Так, одна з найбільш злоякісних пухлин людини - меланома шкіри в структурі всіх злоякісних новоутворень шкіри (ЗНШ) займає близько 10% питомої ваги, проте на неї припадає понад 80% смертності в цій групі (Лемехов В.Г., 2001).

Кількість вперше зареєстрованих випадків меланоми щорічно підвищується. За даними ВОЗ, постійно у всьому світі реєструється більше 200 000 випадків меланоми шкіри та близько 65 000 смертей, виявлених із меланомою (Jemal A. та ін., 2007; Тер Б., 2011).

Серед дорослого населення багатьох країн військовослужбовці є групою ризику розвитку злоякісних пухлин шкіри, що пов'язують із багатьма факторами ризику, зокрема і ультрафіолетом. Привертає увагу відсутність чітких критеріїв щодо діагностики передпухлинних та пухлинних захворювань шкіри у військовослужбовців Збройних Сил України.

Обговорюються нові можливості діагностики новоутворень шкіри із використанням штучного інтелекту та телемедицини. Аналізуються існуючі алгоритми діагностики пухлин шкіри в Збройних силах США. Констатується потреба в рамках військової медицини України, розробки алгоритму обстеження пацієнта та подальшої експертизи при наявності новоутворень шкіри.

Одним із основних показників, що визначають прогноз онкологічного захворювання, є ступінь поширеності пухлинного процесу на момент діагностики, а одним із основних критеріїв оцінки діагностичного компоненту онкологічної допомоги хворим є оцінка запущенності (питома вага хворих, виявлених на IV стадіях, в тому числі шкіри - на III-IV стадіях пухлинного процесу).

Велике клініко-морфологічне різноманіття новоутворень шкіри різного гістогенезу, в тому числі пігментованих, створює певні труднощі в їх диференційній діагностиці, особливо з меланомою шкіри. Високий ризик малігнізації новоутворень шкіри поряд з їх значною поширеністю створює істотні проблеми як для фахівців неонкологічних спеціальностей (дерматовенерологів, косметологів), так і онкологів, які надають медичну допомогу на амбулаторному етапі, оскільки часто складно уникнути, з одного боку – гіпердіагностики, а з іншого – своєчасно виявити малігнизацію, особливо на ранніх стадіях.

1

Відоме клінічне правило ABCD (Kitler at all, 1999) при клінічному огляді в більшості випадків допомагає виявити «зрілу» первинну меланому шкіри, але воно не дає можливості допомогти виявити «ранню» передінвазивну меланому, тобто вилікоовувану форму захворювання. Однак у поєднанні з методом диференційної діагностики доброякісних меланоцитарних новоутворень шкіри (W. Stoltz, 1994) дозволяє з високою чутливістю та специфічністю виявляти злоякісні новоутворення шкіри на ранніх етапах їх розвитку.

Для первинної диференційної діагностики меланоцитарних новоутворень шкіри від немеланоцитарних, і доброякісних меланоцитарних новоутворень від злоякісних (меланоми) найбільш доступним з сучасних неінвазивних методів, є дерматоскопія.

ТЕРМІНИ ТА ВИЗНАЧЕННЯ

Епілюмінісцентна мікроскопія (дерматоскопія) - це неінвазивна техніка дослідження шкіри за допомогою дерматоскопа, який зазвичай складається з лупи (× 10), неполяризованого джерела світла, прозорої пластини і рідкого середовища між інструментом і шкірою. Сучасні Дерматоскопи можуть працювати з використанням рідкого середовища або замість цього застосовують поляризоване світло, щоб компенсувати відображення поверхні шкіри. Коли одержувані зображення або відеокліпи записуються або обробляються цифровим способом, прилад можна називати цифровим епілюмінесцентним дерматоскопом.

Ексцизійна біопсія новоутворення шкіри - метод отримання зразка тканин шкіри, при якому новоутворення видаляється тотально (цілком) з невеликим (1-3 мм) захопленням прилеглих здорових тканин. Такий спосіб отримання морфологічного матеріалу є найкращим при підозрі на меланому шкіри.

Інцизійна панч-біопсія - метод отримання зразка тканин шкіри на всю його товщину, при цьому латеральні краї резекції можуть містити елементи пухлини (або невуса). Виконується за допомогою спеціальної панч-голки (діаметром від 1 до 5 мм).

Застосовується у виняткових випадках, коли Ексцизійна біопсія не може бути застосована.

Площинна (бритвенна) резекція новоутворень шкіри - спосіб видалення екзофітних і плоских новоутворень шкіри в площині шкіри за допомогою бритвеного леза або скальпеля. У разі підозр на меланому шкіри є субоптимальним методом діагностики, але не дозволяє гарантовано визначити товщину новоутворення і тим самим правильно стадіювати пацієнта.

ОСНОВНІ КЛІНІЧНІ ФОРМИ ДОБРОЯКІСНИХ НОВОУТВОРЕНЬ ШКІРИ
ПРОСТІ МЕЛАНОЦИТАРНІ НЕВУСИ

Набуті меланоцитарі невуси («родимки») – невеликі (діаметр до 1 см), чітко відмежовані гіперпігментовані плями або папули нейроектодермального походження, які представлені скупченням невусних клітин в епідермісі, дермі (Bauer J., Garbe C., 2003). Дані невуси відносять до найбільш частих новоутворень шкіри у представників білої раси. У кожної дорослої людини спостерігається в середньому близько 20 невусів (Ламоткін І.А., 2006). Невусні клітини відрізняються від нормальних меланоцитів відсутністю відростків, а скупчення невусних клітин утворюють так звані «гнізда».

Меланоцитарні невуси (МН) з'являються в ранньому дитинстві, досягають максимальної кількості в юності, потім можуть поступово зникати, за винятком внутрішньодермальних невусів. Протягом життя у дорослої людини можливе виникнення нових МН, але це відбувається досить рідко.

Зазвичай МН не турбують пацієнтів, а виникнення деяких симптомів (свербіж, болючість, кровоточивість та ін.) може свідчити про їх злоякісне переродження. Класифікація набутих МН базується на гістологічній локалізації скупчення невусних клітин. Розрізняють межові (інтраепідермальні), складні (дермоепідермальні) і внутрішньодермальні МН.

У межовому (інтраепідермальному) МН невусні клітини розташовані в нижній частині епідермісу над базальною мембраною. Даний невус має вигляд гіперпігментованої плями розміром до 1 см, що зазвичай не піднімається над рівнем шкіри. Колір невуса – однорідний, від жовто-коричневого до темно-коричневого і чорного, форма – круглa або овальна, межі – чіткі. Локалізація невуса – тулуб, кінцівки,

обличчя, іноді – долоні та підошви (Ламоткін І.А., 2006).

Складний (дермоепідермальний, змішаний) МН характеризується поєднанням ознак межового та внутрішньодермального невуса, протягом його розвитку невусні клітини поступово проникають в папілярний шар дерми і розташовуються як в дермі, так і в епідермісі. Зазвичай складний МН має структуру папули або вузла. Колір невуса – темно-коричневий, форма – округла, куполоподібна, рідше – верукозна, часто із щетинистим волоссям. Локалізація невуса – обличчя, волосиста частина голови, тулуб, кінцівки (Ламоткін І.А., 2006).

У внутрішньодермальному МН невусні клітини розташовані переважно в дермі. Невусні клітини при зануренні в дерму втрачають здатність до синтезу меланіну, і невус втрачає пігментацію. Типовим морфологічним елементом невуса є папула або вузол, іноді з телеангіоектазіями. Колір – від кольору шкіри до коричневого, форма – округла, куполоподібна. Локалізація невуса – обличчя, рідко тулуб та кінцівки. Зазвичай внутрішньодермальні невуси з'являються у 10–30 річному віці. При розташуванні на тулубі невус з часом набуває ніжку, або відбувається його перехід до верукозної форми. Внутрішньодермальний МН не піддається інволюції, з часом продовжує рости, потім переходить в стан спокою і піддається фіброзу (Ламоткін І.А., 2006).

ВРОДЖЕНИЙ НЕВОКЛІТИННИЙ МЕЛАНОЦИТАРНИЙ НЕВУС

Вроджений невоклітинний меланоцитарний невус (ВНМН) – доброякісне пігментне утворення, яке виявляється при народженні або протягом першого року життя (пізні вроджені невуси). Спостерігаються у 1–2% новонароджених дітей (Alikhan A. et al., 2012). Меланоцити розташовуються на різних рівнях, як до нижньої третини сітчастого шару дерми. Невусні клітини виявляються і в придатках шкіри.

В залежності від розміру новоутворення ВНМН поділяють на:

- дрібні (діаметр до 1,5 см)
- середні (від 1,5 до 10 см)
- великі (від 10 до 20 см)
- гігантські (більше 20 см), зазвичай займає всю анатомічну ділянку

Клінічно представлені підняттю бляшкою, яка інколи вкрита термінальним грубим волоссям. Форма ВНМН округла або овальна, краї чіткі чи розмиті. Колір – від світло- до темно-коричневого або чорного, іноді спостерігаються дрібні темні вкраплення на більш світлому тлі («плямистий» невус, nevus spilus). Поверхня невуса може бути гладкою або зморшкуватою, вкритою сосочками, що нагадують звивини мозку. Дуже рідко навколо ВНМН спостерігається обідок депігментації як при галоневусі.

Гігантський ВНМН зазвичай займає цілу анатомічну зону (тулуб, кінцівки, голову, шию) або більшу її частину. Навколо основного вогнища можуть розташовуватись невуси-сателіти. На поверхні невуса часто спостерігаються вузли та папули, а також темне, грубе волосся (Ламот- кін І.А., 2006). Схильністю до переродження переважно володіють гігантські ВНМН (від 2% до 6,3% за даними різних авторів). Такі невуси вимагають ретельного динамічного контролю з вимірюванням геометричних властивостей і динаміки дерматоскопічних ознак (Arneja J. et al., 2009).

ПОРЯДОК ВІДБОРУ ТА НАПРАВЛЕННЯ НА ОГЛЯД ДЕРМАТОЛОГА ІЗ ПРОВЕДЕННЯМ ДЕРМАТОСКОПІЇ В ВМКЦ ЦР

1. Дерматоскопія в практиці лікаря дерматолога, онколога, дерматоонколога застосовується з метою диференційної діагностики хронічних дерматозів (псоріаз, екзема, атопічний дерматит тощо.), дерматозоонозів (короста, педикульоз тощо.) та диференціювання новоутворень (невусів) шкіри з метою ранньої діагностики меланоми та немеланомних раків шкіри.

2. Покази до виконання дерматоскопії є, як суб'єктивні: самозвернення пацієнта в разі скарг на зміну кольору, розміру чи консистенцію невусу (новоутворення, родимки) шкіри, так і об'єктивні: (за направленням лікаря) – у пацієнтів з групи ризику: при наявності великої кількості, як пігментних, так і безпігментних утворень шкіри, що виявляються під час тілесного огляду пацієнта, або при підозрі

синдрому диспластичних невусів. Множинними невусами (новоутвореннями) шкіри слід вважати такі, які відповідають класифікації Newton et al. (1993) [20], що передбачає кількісні показники:

- більше 100 невусів (в віці від 20-50 років);
- більше 50 невусів (до 20 або після 50 років);

а критеріями підозри синдрому диспластичних невусів:

- 2 та більше клінічно атипових невусів
- одне або більше пігментних утворень райдужки ока
- невуси на передній частині волосистої частини голови
- більше 1-го невуса на сідницях чи склепінні стопи

3. Дерматоскопія з подальшим консультативним заключенням обов'язково має проводитись у випадках експертних рішень військовослужбовцям з групи ризику на військоволікарську комісію з метою:

- визначення ступеню придатності до строкової військової служби;
- визначення ступеню придатності до військової служби за контрактом;
- визначення ступеню придатності до військової служби за кордоном;
- визначення ступеню придатності до участі в міжнародних миротворчих операціях;
- визначення ступеню придатності до льотної роботи;

Протокол дерматоскопічного дослідження

1. Прізвище Ім'я по Батькові;
2. Вік пацієнта, сфера зайнятості;
3. Фототип шкіри за Фіцпатріком;
4. Кількість новоутворень шкіри (за прикладом):

Кількість невусів:	
до 0,6 см	
до 1,0 см	
більше 1,0 см	
більше 2 мм на руках (з ніг)	

5. Дерматологічний статус, який обов'язково має включати локалізацію, розмір, колір та макроморфологію досліджуваного новоутворення: пігментовані пляма, папула, бляшка, виразка, перифокальне запалення, гіпопігментація, депігментація, підняті «перлинні» краї, а також ознаки запалення, подразнення чи травмування і т. інше;
6. Дерматоскопічний статус: має вміщувати опис дерматоскопічної картини у відповідності до ABCD алгоритму Штольца, із застосуванням наступних структурних елементів:
   - пігментна мережу (типова, атипова)
   - різкий обрив пігментного мережі по периферії (обов'язково вказати локалізацію)
   - негативна мережу
   - псевдомережа (периферична, центральна)
   - пігментні точки і глобули: правильної, неправильної форми, характер розподілу (рівномірно, нерівномірно), переважна локалізація (по периферії, в центрі, по всьому вогнищу), розмір (однаковий, різний), колір (однаковий, різний)
   - псевдоподії
   - смуги, штрихи
   - біло-блакитні структури (біло-блакитна вуаль)
   - пігментація дифузна, рівномірна, однорідна
   - пігментні «плями»

- пігментація за типом колеса зі спицями
- пігментні структури у вигляді кленового листа
- сіра зернисто пігментація
- гіперпігментація (центральна, периферична, гомогенна)
- гіпопігментація (центральна, периферична, перифокальна)
- структури (зони) регресу пігменту
- судинні структури: точкові, у вигляді коми, шпильок, деревовидні, гломерулярні, поліморфні, у вигляді «нитки перлів», лакуни (Гомогенні, тромбірованние, різнокольорові, двоколірні), «судинна корона»
- центральна рубцеповодобная зона
- ерозії, виразка
- церебріформние структури
- міліоподобние кісти
- край «з'їдений міллю»
- структури за типом відбитка пальця
- псевдофоллікулярние отвори
- сіро-блакитні овоїдні структури
- «фонова» фотоповрежденія шкіра
- жовті агрегати сальних залоз
- кератоз, десквамація
- картина «полуничних зерен»
- еритема

ОЦІНКА ДЕРМАТОСКОПІЧНОЇ КАРТИНИ

Для оцінки та аналізу дерматоскопічної картини меланоцитарних утворень варто застосовувати діагностичний ABCD алгоритм (Kitler at all, 1999) у поєднанні з методом диференційної діагностики доброякісних меланоцитарних новоутворень шкіри (W. Stoltz, 1994), що дозволяють вивести та підрахувати Загальний Дерматоскопічний Індекс (ЗДІ). Це полегшує можливість визначення злоякісності чи доброякісності невусу:

Клінічне значення (ЗДІ)	Математичне значення (ЗДІ)	Чутливість та специфічність методу при діагностиці меланоми
Доброякісне новоутворення	ЗДІ < 4,75	
Підозріле новоутворення (Потенційно злоякісне новоутворення)	4,75 < ЗДІ < 5,45	97,9 – 90,3 %
Злоякісне новоутворення	ЗДІ > 5,45	

Або застосування трьохкрокового алгоритму, яку було спеціально розроблено для лікарів, які не мають великого досвіду використання дерматоскопії, але навіть цей алгоритм дозволяє не пропустити меланому та інші раки шкіри (Методичні рекомендації МОЗ України, 2019 рік).

На проведеній у 2001 році консенсусній конференції з дерматоскопії(Consensus Net Meeting on Dermoscopy) (Argenziano G, Soyer HP, Chimenti S et al., 2003) було виділено три основні ознаки, що відрізняють меланому від інших доброякісних пігментних утворень шкіри.

Статистичний аналіз показав, що наявність будь-яких двох ознак вказує на високий ризик меланоми або іншого раку шкіри. Чутливість і специфічність трибальної системи оцінки тотожні порівняно з іншими алгоритмами, що вимагають більш тривалого навчання (Табл. 2.3.1).

За даними літератури, лікарі, які не мали досвіду дерматоскопії, після короткотривалого вступного курсу дослідили 231 випадок клінічно підозрілих пігментних утворень шкіри за трибальною системою оцінки. Точність виявлення меланоми склала 96,3% (Soyer H. et al., 2004):

Таблиця 2.3.1. **Визначення дерматоскопічних ознак за трибальною системою оцінки**

Ілюстрація	Ознака	Визначення
	Асиметрія	Асиметрія пігментації та форми за однією або двома перпендикулярними осями
	Атипова пігментна сітка	Пігментна сітка з отворами неправильної форми і потовщеними лініями
	Біло-блакитні структури	Будь-які структури блакитного та/або білого кольору
Наявність двох або трьох ознак вказує на підозріле новоутворення		

Підставою до направлення пацієнта до лікаря онколога чи хірурга для проведення ексцизійної еліпоовидної біопсії шкіри з подальшим гістологічним дослідженням являється виявлення підозрілого або злоякісного новоутворення за значення ЗДІ або виявлення двох із трьох ознак за трьохкроковим діагностичним алгоритмом.

БІОПСІЯ І ПАТОМОРФОЛОГІЧНЕ ДОСЛІДЖЕННЯ

Пацієнтам з клінічними або дерматоскопічними ознаками підозрілого або злоякісного утворення шкіри слід виконувати видалення цих новоутворень з подальшою патоморфологічною верифікацією діагнозу. Але окрім дерматоскопічних ознак слід враховувати, як об'єктивні, так і суб'єктивні раптові зміни з боку невусів, до яких відносяться:

- збільшення площі й висоти елемента;
- посилення інтенсивності пігментації, особливо якщо вона нерівномірна;
- ознаки локального регресу;
- виникнення пігментного вінчика навколо меланоцитарного невуса, поява елементів-сателітів;
- реакція запалення в новоутворенні;
- свербіж, біль та інші суб'єктивні відчуття;
- ерозування і кровоточивість.

Для виконання гістологічного дослідження виконують біопсію.

Види біопсій:

- ексцизійна;

інцизійна;
панч-біопсія;
поверхнева (shave-біопсія).

Перевагу у виконанні діагностичної біопсії варто надавати ексцизійній біопсії, оскільки вона являється золотим сатандартом діагностичних видалень на шкірі. Застосування інших видів дозволяється у випадках неможливості проведення еліпсоовидної ексцизії (в косметично значимих ділянках: обличчя, акральні ділянки чи геніталії тощо).

Ексцизійну біопсію (повне видалення) проводять з метою подальшого гістологічного дослідження новоутворення. Вона безпечна і виконується в більшості випадків з відступом 2–3 мм від краю новоутворення, захоплюючи частину підшкірно-жирової клітковини.

У разі гістологічного підтвердження злоякісного процесу пацієнтом має займатись лікар хірург-онколог з подальшим прийняттям експертного рішення згідно чинного наказу МО України № 402 (від 14.08.2008).

В тому випадку коли злоякісність новоутворення не підтверджено гістологічно, але пацієнт все одно відноситься до групи підвищеного ризику згідно класифікації Newton et al. (1993), такий пацієнт має перебувати під диспансерним наглядом лікаря дерматолога з періодичнем контролем дерматоскопічної картини. І діагноз в такому випадку доцільно виносити із зазначення наступних показників:
Множинні (поодинокі) меланоцитарні (немеланоцитарні) (прості, межові, складні, атипові і.т.д.) невуси (вказуючи анатомічні ділянки), що перешкоджають (не перешкоджають) носінню військової (льотної) форми одягу, взуття та спеціального спорядження.

Приклади формулювання діагнозу:

1. *Множинні меланоцитарні (прості) невуси тулуба та верхніх кінцівок, що не перешкоджають носінню військової форми одягу та спеціального спорядження.*
2. *Множинні меланоцитарні (межові, атипові) невуси верхніх та нижніх кінцівок, що перешкоджають носінню льотного одягу, взуття та спеціального спорядження. Синдром диспластичних невусів.*
3. *Поодинокі немеланоцитарні (інтрадермальні) невуси обличчя, шиї та тулубу, що не перешкоджають носінню військового одягу та спеціального спорядження.*

У випадках відсутності великої кількості невусів та ознак високого ризику розвитку меланоми шкіри, таких пацієнтів слід визнавати – Здоровими.

РОЗРОБНИКИ:

Начальник шкірно-венерологічного відділення
полковник м/с КУШНІР В.О.

«19» 02 2021 р.

7