

**МІНІСТЕРСТВО ОХОРОНИ ЗДОРОВ'Я УКРАЇНИ  
ВІННИЦЬКИЙ НАЦІОНАЛЬНИЙ МЕДИЧНИЙ УНІВЕРСИТЕТ  
імені М.І. ПИРОГОВА**

**СЛИВКА ЕЛІНА ВАЛЕРІЇВНА**

УДК: 618.11-008.64: 616.146-007.64

**ДІАГНОСТИКА ТА ЛІКУВАННЯ НЕДОСТАТНОСТІ  
ЛЮТЕЇНОВОЇ ФАЗИ У ЖІНОК З ВАРИКОЗНИМ  
РОЗШИРЕННЯМ ВЕН РЕПРОДУКТИВНИХ ОРГАНІВ  
МАЛОГО ТАЗУ**

**14.01.01 – акушерство та гінекологія**

Автореферат  
дисертації на здобуття наукового ступеня  
кандидата медичних наук

**Вінниця - 2016**

Дисертацією є рукопис.

Робота виконана у Вінницькому національному медичному університеті імені М.І. Пирогова МОЗ України.

**Науковий керівник:** доктор медичних наук, професор  
**Булавенко Ольга Василівна,**  
Вінницький національний медичний університет  
імені М.І. Пирогова МОЗ України,  
завідувач кафедри акушерства та гінекології №2.

**Офіційні опоненти:**

- доктор медичних наук **Косей Наталія Василівна,** ДУ «Інститут педіатрії, акушерства і гінекології НАМН України», головний науковий співробітник відділення ендокринної гінекології;

- доктор медичних наук, професор **Бойчук Алла Володимирівна,** ДВНЗ «Тернопільський державний медичний університет імені І.Я. Горбачевського МОЗ України», завідувач кафедри акушерства та гінекології ННІ факультету післядипломної освіти.

Захист дисертації відбудеться «\_\_\_» \_\_\_\_\_ 2016 р. о \_\_\_ годині на засіданні спеціалізованої вченої ради Д 05.600.01 при Вінницькому національному медичному університеті імені М.І. Пирогова (21018, м. Вінниця, вул. Пирогова, 56).

З дисертацією можна ознайомитись у бібліотеці Вінницького національного медичного університету імені М.І. Пирогова (21018, м. Вінниця, вул. Пирогова, 56).

Автореферат розісланий «\_\_\_» \_\_\_\_\_ 2016 р.

**Вчений секретар**  
спеціалізованої вченої ради Д 05.600.01  
доктор медичних наук, професор



**С.Д. Хімич**

## ЗАГАЛЬНА ХАРАКТЕРИСТИКА РОБОТИ

**Актуальність теми.** Варикозна хвороба вен малого тазу вперше була описана в 1949 році Н. Taylor, в 1975 році О. Craig та J. Hobbs деталізували особливості перебігу даного стану, однак, до теперішнього часу, ця проблема залишається актуальною та недостатньо вивченою. Це пов'язано, з одного боку, з наявністю чисельних провокуючих факторів ризику розвитку варикозної хвороби вен репродуктивних органів малого тазу (надмірне фізичне навантаження, багаточисельні вагітності та пологи, запальні захворювання органів малого тазу, сексуальна дисфункція, пухлини яєчників, гіперестрогенія). З іншого боку, відсутні чіткі мануальні критерії та патогномонічні симптоми варикозного розширення вен репродуктивних органів малого тазу (ВРВРОМТ), що не привертає належної уваги практикуючих лікарів до даної патології (А.Н. Ющенко, 2005, Ю.П. Вдовиченко, А.В. Бойчук, 2012, А.М. Григоренко, 2013).

Поширеність варикозного розширення вен малого тазу коливається у досить широких межах від 5,4 до 80%. (В.Ю. Богачев, 2006, А.И. Кириенко и соавт., 2002).

Частота розвитку варикозного розширення вен репродуктивних органів малого тазу обумовлена віком пацієнток, локалізацією процесу, а також, наявністю супутньої гінекологічної патології. У жінок раннього репродуктивного віку кількість випадків розвитку ВРВРОМТ складає 19,4%, в той час, як у жінок перименопаузального віку цей показник сягає 80% (В.Г. Мозес, Г.А. Ушакова, 2006, Н.В. Артымук, 2007).

За даними сонографічного скринінгу, варикозне розширення вен малого тазу зустрічається у 5% умовно здорових жінок та до 15% жінок з виявленою гінекологічною патологією (А.А. Соколов, 2008).

Основними клінічними проявами варикозного розширення вен репродуктивних органів малого тазу є хронічний тазовий біль, виражений передменструальний синдром, дисменорея, диспареунія та, як наслідок, порушення репродуктивної функції жінки (А.Д. Liddle, Davies А.Н., 2007, L.C. Као, 2012, Т. Anderson, 2012).

Високий відсоток жінок (50%) з варикозним розширенням вен репродуктивних органів малого тазу відмічають підсилення клінічних проявів у другу фазу менструального циклу, що може призводити до розвитку недостатності лютеїнової фази (НЛФ) оваріо - менструального циклу. Під НЛФ розуміють стан, що характеризується недостатністю жовтого тіла і, відповідно, недостатнім синтезом прогестерону, вкороченням тривалості лютеїнової фази менструального циклу менше 11 діб та хронологічною невідповідністю розвитку ендометрію фазі менструального циклу (Т.Ф. Татарчук, Н.В. Косей, 2011, А. Castelbaum, 2011, О.В. Булавенко, 2015).

Відносна гіперестрогенія на фоні зниження рівня прогестерону у жінок з варикозним розширенням вен репродуктивних органів малого тазу створює сприятливі умови для виникнення непліддя, невиношування вагітності та розвитку гіперпроліферативних процесів репродуктивних органів, що надає цій проблемі соціального значення.

Саме тому, оцінка впливу судинного фактору на функцію яєчників, його роль у розвитку недостатності лютеїнової фази, спонукало нас до необхідності

удосконалення методів діагностики та диференційованого підходу до корекції НЛФ на фоні варикозного розширення вен репродуктивних органів малого тазу.

**Зв'язок роботи з науковими програмами, планами, темами.** Дисертаційна робота виконана згідно з планом науково-дослідних робіт Вінницького національного медичного університету імені М.І. Пирогова МОЗ України і є фрагментом наукової роботи кафедри акушерства та гінекології №2 «Діагностика, лікування та профілактика порушень репродуктивного здоров'я жінок різних груп з прогнозуванням перебігу вагітності, пологів та стану новонароджених» (№ держреєстрації 0110U005217).

**Мета дослідження** - підвищити ефективність лікування недостатності лютеїнової фази у жінок з варикозним розширенням вен репродуктивних органів малого тазу шляхом розробки та впровадження в практику комплексного діагностично-лікувального алгоритму.

**Завдання дослідження:**

1. Проаналізувати клініко-анамнестичні особливості перебігу недостатності лютеїнової фази у жінок з варикозним розширенням вен репродуктивних органів малого тазу.

2. Дослідити гормональний профіль жінок з недостатністю лютеїнової фази на фоні варикозного розширення вен репродуктивних органів малого тазу.

3. Визначити особливості анатомо-функціонального стану яєчників, ендометрію та венозної системи репродуктивних органів малого тазу у жінок з недостатністю лютеїнової фази.

4. Розробити алгоритм діагностики і тактики диференційованого підходу до методів лікування жінок з недостатністю лютеїнової фази та варикозним розширенням вен репродуктивних органів малого тазу.

5. Оцінити ефективність запропонованого діагностично-лікувального алгоритму недостатності лютеїнової фази на фоні варикозного розширення вен репродуктивних органів малого тазу.

*Об'єкт дослідження* – недостатність лютеїнової фази менструального циклу у жінок з варикозним розширенням вен репродуктивних органів малого тазу.

*Предмет дослідження* – клінічна характеристика, гормональний статус, ультразвукові та доплерометричні характеристики анатомо-функціонального стану яєчників, ендометрію та венозної системи репродуктивних органів малого тазу.

*Методи дослідження:* анкетно-анамнестичний, клінічний, біохімічний, імуноферментний, високочастотної ультрасонографії з пульсовим доплерівським картуванням та доплерометрією, лапароскопічний, статистичний.

**Наукова новизна дослідження.** Проаналізовано анамнестичні дані та визначені особливості клінічного перебігу НЛФ на фоні варикозного розширення вен репродуктивних органів малого тазу.

Доведено, що варикозне розширення вен органів репродуктивної системи малого тазу супроводжується порушенням нейроендокринної регуляції менструального циклу з первинним розладом на четвертому рівні регуляції, що призводить до порушення стероїдогенезу в яєчниках з подальшим розвитком оваріальної дисфункції та формування НЛФ.

Встановлені особливості перифолікулярного кровотоку, функціонального

стану жовтого тіла та ендометрію у жінок з недостатністю лютеїнофой фази на фоні ВРВРОМТ.

Визначені покази до консервативного та хірургічного лікування варикозного розширення вен репродуктивних органів малого тазу у жінок з НЛФ.

Сформульовано диференційований підхід до вибору методу корекції НЛФ у жінок з варикозним розширенням вен репродуктивних органів малого тазу та розроблений діагностично-лікувальний алгоритм.

**Практичне значення отриманих результатів.** На основі вивчених клініко-анамнестичних, гормональних та сонографічних даних обґрунтовані та сформульовані рекомендації щодо своєчасного і адекватного виявлення та лікування недостатності лютеїнової фази у жінок з варикозним розширенням вен репродуктивних органів малого тазу, розроблено та запропоновано діагностично-лікувальний алгоритм. Рекомендована схема визначення показів до вибору оптимального способу лікування дозволяє надійно зменшити явища тазового венозного повнокрів'я та прояви дисфункції яєчників, пов'язаної з ним, усунути ретроградний кровоток по оваріальним венам, покращити репродуктивну функцію та якість життя жінки. Теоретичні положення та практичні рекомендації впроваджені в роботу жіночих консультацій та гінекологічних відділень міських пологових будинків №1 і №2, центру репродуктивної медицини «Ремедівін», а також в навчальний процес студентів, інтернів кафедр акушерства та гінекології ВНМУ імені М.І. Пирогова.

**Особистий внесок здобувача.** Дисертаційна робота виконана на базі кафедри акушерства та гінекології №2 Вінницького національного медичного університету імені М.І. Пирогова, центру репродуктивної медицини «Ремедівін» м. Вінниці, медичного центру «Медівін» м. Вінниці. Особисто автором проведено інформаційно-патентний пошук, розробку та аналіз архівного матеріалу, що дозволило визначити мету та обґрунтувати актуальність обраної теми дисертації, а також, створити дизайн дослідження. Самостійно проводився збір анамнестичних даних, анкетування, клінічне спостереження за перебігом захворювань, забір матеріалу для дослідження, консервативне та хірургічне лікування хворих з даним патологічним станом. Дисертантом розроблено алгоритм діагностики та комплексної поетапної корекції недостатності лютеїнової фази на фоні варикозного розширення вен репродуктивних органів малого тазу, складені лікувальні схеми та проведена оцінка їх ефективності з урахуванням віддалених результатів. Дисертантом самостійно написані всі розділи дисертації та оформлений ілюстративний матеріал. Самостійно проведено статистичну обробку даних, проаналізовано та узагальнено результати дослідження, сформульовано та обґрунтовано висновки, розроблено практичні рекомендації.

**Апробація результатів дисертації.** Основні положення дисертаційної роботи та результати проведених досліджень доповідались на Конференції молодих вчених (Вінниця, 2012), Всеукраїнській науково-практичній конференції «Актуальні питання акушерства та гінекології» (Тернопіль, 2014), Конференції молодих вчених (Вінниця, 2015), Пленумі Асоціації акушерів-гінекологів (Київ, 2015), Науково-практичній конференції з міжнародною участю «Сучасні аспекти збереження та відновлення здоров'я жінки» (Вінниця, 2016).

**Публікації.** За темою дисертації опубліковано 8 друкованих праць, з них: 5 - статті в журналах, затверджених ДАК України, 2 - тези міжнародних конгресів та конференцій, 1 – публікація в зарубіжному виданні.

**Обсяг та структура дисертації.** Дисертаційна робота викладена на 179 сторінках друкованого тексту, включає вступ, огляд літератури, опис матеріалів та методів дослідження, 4 розділи власних досліджень, аналіз та обговорення результатів досліджень, висновки, практичні рекомендації. Перелік використаних джерел містить 176 найменувань (з них 68 зарубіжних). Робота ілюстрована 34 таблицями та 40 рисунками.

## ОСНОВНИЙ ЗМІСТ

**Матеріали та методи дослідження.** На етапі формування груп та відбору пацієнток нами було проведено ретроспективний аналіз 380 амбулаторних карт жінок репродуктивного віку за 2007-2012 роки, серед яких 232 - з непліддям та 148 - зі звичним невиношуванням вагітності в анамнезі. З них, у 124 жінок було підтверджено факт наявності стану недостатності лютеїнової фази менструального циклу, які в подальшому підлягали проспективному дослідженню та для порівняльного аналізу були розподілені на 3 групи: основна група – 73 жінки з недостатністю лютеїнової фази на фоні варикозного розширення вен репродуктивних органів малого тазу, група порівняння – 51 жінка з недостатністю лютеїнової фази без структурних змін венозних колекторів малого тазу і група контролю.

Критеріями включення до основної групи вважали: віковий діапазон жінок від 18 до 42 років, вкорочення тривалості лютеїнової фази менше 11 діб, зниження рівня прогестерону в середню лютеїнову фазу циклу, невідповідність товщини та структури ендометрію фазі менструального циклу за даними УЗД та наявність підтвердженого сонографічним обстеженням розширення вен репродуктивних органів малого тазу (маткових, аркуатних, яєчникових) діаметром більше 5 мм, позитивна проба Вальсальви (розширення діаметру вен та наявність ретроградного току крові по ним під час затримки дихання та одночасному напруженні м'язів передньої черевної стінки).

В групу порівняння були включені жінки з недостатністю лютеїнової фази циклу відповідно до критеріїв основної групи без структурних змін венозних колекторів репродуктивних органів малого тазу.

В дослідження не включали жінок з трубно-перітонеальними факторами непліддя, пухлинами матки та яєчників, хронічною ановуляцією, патологічними станами ендометрію та аномаліями розвитку матки, наявністю запальних процесів та інфекцій, що передаються статевим шляхом, захворюваннями щитоподібної залози, гіперандрогенією та гіперпролактинемією.

Група контролю була виділена шляхом випадкової вибірки та склала 32 жінки репродуктивного віку без гінекологічної патології з двофазним менструальним циклом та тривалістю лютеїнової фази більше 11 діб.

З метою вивчення соматичного та гінекологічного анамнезу, оцінки даних об'єктивного обстеження, результатів клінічних та лабораторних досліджень, в роботі було використано спеціально розроблену нами анкету. Аналіз менструальної

функції включав встановлення віку початку першої менструації, тривалість та регулярність менструального циклу, ступінь менструальної крововтрати, оцінку овуляторної функції за допомогою тестів функціональної діагностики та ін. Оцінка ступеню дисменореї та передменструальних розладів проводилась за шкалою В.І. Прилепської, О.О. Межевїтанової (2000) та згідно даних F. Shmidler (2003).

Гормональний профіль жінок досліджуваних груп вивчали шляхом визначення в сироватці крові рівня концентрації естрадіолу, прогестерону, ФСТГ, ЛГ, ДГЕАС-С, ТТГ, тестостерону, пролактину та кортизолу в ранню фолікулінову, периовуляторну та лютеїнову фази менструального циклу за допомогою імунохімічної системи ACCESS 2, робота якої базується на методиці імуноферментного аналізу за типом конкурентного зв'язування. Дослідження проводились в лабораторії медичного центру «Медівін».

Ультразвукове сканування проводили на апаратах PHILIPS HD 11-XE та PHILIPS ATL-HDI 4000 з використанням конвексного та трансвагінального датчиків з дослідженням анатоμο-функціонального стану матки та яєчників відповідно до фази менструального циклу (на 5-6 день, на 12-14 день, та тричі в лютеїнову фазу після констатації факту овуляції), стану судинної системи малого тазу з визначенням показників кровотоку за допомогою височастотної доплерометрії.

Діагностично-лікувальні лапароскопічні втручання виконувалися пацієнткам основної групи з тривалим непліддям неясного генезу на апаратах Stryker (США) та «Karl Storz» (Німеччина) в лютеїнову фазу менструального циклу.

Для статистичної обробки отриманих результатів дослідження використовувалась програма «Statistica 6.0» для визначення основних варіаційних показників: середніх величин (M), середніх похибок (m), середньоквадратичних відхилень (p). Достовірність отриманих результатів визначали за допомогою критерію Ст'юдента.

Комітетом з біоетики Вінницького національного медичного університету імені М.І. Пирогова встановлено, що дане дослідження не суперечить основним біоетичним нормам (протокол №12 від 10.12.2015р.).

### **Результати дослідження**

За даним ретроспективного аналізу амбулаторних карт жінок, які знаходилися на обліку з приводу невиношування вагітності та непліддя, привертав на себе увагу вагомий відсоток вторинного непліддя (54,3%) переважно ендокринного генезу (42,7%) за рахунок оваріальної недостатності (47,5%). Серед жінок з невиношуванням вагітності в 68,2% мало місце звичне невиношування з втратою вагітності переважно в терміні до 12 тижнів, що характерно для дії дисгормональних чинників. Даний факт підтверджує розповсюдженість та вагомість патології ендокринного генезу, а саме яєчничкової дисфункції, в структурі як гінекологічної захворюваності, так і патології періоду гестації. Менструальна функція жінок з непліддям та звичним невиношуванням характеризується дисгормональними розладами (40,2%) у вигляді аномальних маткових кровотеч (41,3%), дисменорей (30,5%) та передменструальних розладів (29,4%). В 11,3% випадків жінки з невиношуванням та непліддям мали оперативні втручання на

яєчниках. Показник тривалості непліддя від 5 до 10 років (48,3%) може свідчити про неефективність призначеного раніше лікування або, можливо, про проведення симптоматичної терапії без урахування всіх ланок патогенезу.

Ретельно вивчаючи протоколи ультразвукового дослідження за даними амбулаторних карт встановлено наявність в 25,8% випадків дилатації тазових венкозних колекторів, при невиношуванні вагітності – 6,7% та неплідді – 19,1%, переважно ендокринного генезу – 10,0%. Однак, ні в одному з вищевказаних випадків варикозне розширення вен репродуктивних органів малого тазу не було зафіксовано в діагнозі, що вказувало на відсутність належної уваги практичних лікарів до даної проблеми, хоча варикозне розширення вен малого тазу – це розповсюджене захворювання не тільки в гінекологічній, але і в урологічній, хірургічній та ендокринній патології, яке, на даний час, не має тенденції до зменшення та часто призводить до розвитку різноманітних патологічних станів, що знижує якість життя жінки.

Наступним етапом нашого дослідження було проспективне обстеження 124 жінок з недостатністю лютеїнової фази, з яких 73 жінки були з НЛФ на фоні варикозного розширення вен репродуктивних органів малого тазу (основна група), 51 жінка з недостатністю лютеїнової фази без структурних змін венкозних колекторів малого тазу (група порівняння) та контрольна група – 32 здорові жінки.

Середній вік обстежуваних жінок в основній групі був  $28,7 \pm 3,8$  років і, приблизно, відповідав віку жінок групи порівняння та контрольної групи, де середній вік дорівнював  $27,3 \pm 2,7$  та  $28,3 \pm 3,2$  років відповідно.

При аналізі соціального статусу жінок було встановлено, що в основній групі перевагу мали студентки та робітниці – 27 (36,9%) та 19 (26,0%) відповідно, 15 (20,5%) жінок були службовками та 12 (16,6%) – домогосподарками, що вказувало на підвищену питому вагу жінок з інтелектуальною диференціацією праці з психоемоційним та фізичним навантаженням. Серед жінок групи порівняння переважна більшість жінок була студентками – 22 (43,1%), службовки склали 15 (29,4%) жінок, робітниці – 9 (17,6%) та домогосподарки – 5 (9,9%). Серед жінок контрольної групи студентки склали 21,8%, службовки – 12,5%, домогосподарки – 59,3% та робітниці 6,4%.

Переважна більшість жінок основної групи – 65 (89,0%) у дитячому та пубертатному віці перенесли інфекційні захворювання, що було приблизно однаково з жінками групи порівняння – 42 (82,4%), в той час як кількість жінок в контрольній групі складала 8 (25,1%).

Щодо соматичної патології у жінок з недостатністю лютеїнової фази циклу та варикозним розширенням тазових венкозних колекторів, відзначався значний відсоток захворювань серцево-судинної системи, таких як: варикозне розширення вен нижніх кінцівок – 38 (52,1%) пацієнок, гіпертонічна хвороба – 14 (19,2%), геморої – 8 (10,9%), вегето-судинна дистонія – 34 (46,6%) та пролапс мітрального клапану – 11 (15,1%). Дані показники були статистично вірогідно більші, ніж у пацієнок групи порівняння за окремими нозологіями та жінок контрольної групи. Також, в основній групі спостерігалась значна кількість пацієнок із захворюваннями шлунково-кишкового тракту, а саме: хронічним гастродуоденітом – 31 (42,5%) випадок, хронічним холециститом – 14 (19,2%), хронічним



панкреатитом – 12 (16,4%), що мало статистично вірогідну різницю показників проти жінок контрольної групи і статистично не відрізнялося від жінок групи порівняння, в яких спостерігалась аналогічна тенденція. Звернула на себе увагу велика кількість захворювань внутрішніх органів запального генезу у жінок основної групи та групи порівняння. Таким чином, серед жінок основної групи хронічний тонзиліт був виявлений в 15 (20,5%) випадках, гайморит – в 13 (17,8%) жінок з недостатністю лютеїнової фази та варикозним розширенням вен репродуктивних органів малого тазу. Хронічний отит мав місце у 9 (12,3%) жінок основної групи, хронічний бронхіт спостерігався в 20 (27,4%) пацієток з НЛФ та варикозом вен органів малого тазу, часті ГРВІ – у 23 (31,5%). 15 (20,5%) жінок основної групи та 10 (19,6%) жінок групи порівняння мали обтяжений алергологічний анамнез.

Початок статевого життя у жінок досліджуваних груп суттєво не відрізнявся: у пацієток з недостатністю лютеїнової фази та варикозним розширенням вен репродуктивних органів малого тазу –  $16,5 \pm 0,12$  років, у жінок з недостатністю лютеїнової фази без структурних змін венозних судин репродуктивних органів малого тазу –  $16,1 \pm 0,21$  років та в групі контролю –  $16,6 \pm 0,28$  років. В більшості жінок, як основної групи, так і групи порівняння, мало перевагу нерегулярне статеве життя, а саме 53 (72,6%) та 35 (68,6%) випадків відповідно, тоді як в контрольній групі цей показник складав 5 (15,6%). 42 (57,5%) пацієтки з недостатністю лютеїнової фази та варикозом венозних колекторів тазу не відчували оргазм, з них 24 (32,8%) скаржилися на диспареунію. У жінок з НЛФ без розширення вен тазу аноргазмія мала місце в 25 (49,0%) випадках, але на диспареунію вказували тільки 10 (19,6%) жінок. Зазначений показник у цій групі був статистично вірогідно меншим, ніж у жінок основної групи. В контрольній групі тільки 7 (21,8%) жінок не мали оргазму під час статевого контакту та 2 (6,2%) відмічали його болючість.

Варто зазначити, що аналіз стану репродуктивної функції жінок досліджуваних груп показав, що в групі пацієток з недостатністю лютеїнової фази та варикозним розширенням вен репродуктивних органів малого тазу в 27 (36,9%) випадках спостерігалось первинне непліддя, у 46 (63,1%) – вторинне непліддя. При цьому самовільні викидні мали місце у 31 (42,5%) пацієток основної групи. В групі жінок з недостатністю лютеїнової фази без варикозних змін венозних колекторів малого тазу спостерігалась аналогічна тенденція зі статистично вірогідною різницею в бік зменшення показників. В контрольній групі жінок втрата вагітності на ранніх термінах (до 6 тижнів) відбулася в 2 (6,2%) випадках. Завмерла вагітність та анембріонія спостерігалась як у жінок основної групи, так і у жінок групи порівняння. А саме, у пацієток з НЛФ та варикозом вен репродуктивних органів малого тазу в 19 (26,0%) випадках мало місце завмирання вагітності, анембріонію в анамнезі мали 9 (12,3%) жінок, у пацієток з НЛФ без варикозного розширення вен тазу завмерла вагітність спостерігалась в 10 (19,6%) випадках, анембріонія – в 4 (7,8%), що було менше, ніж в основній групі. В контрольній групі анембріонія спостерігалась в 2 (6,2%) випадках та завмерла вагітність – в 3 (9,4%).

Враховуючи структуру гінекологічних захворювань, було встановлено, що у жінок з недостатністю лютеїнової фази як в групі з варикозним розширенням вен

репродуктивних органів малого тазу, так і без структурних змін венозних судин, виявлявся значний відсоток патології, яка переважно пов'язана з інфекційним чинником. А саме: хронічний сальпінгофорит мав місце в анамнезі у 33 (45,2%) жінок основної групи та у 22 (43,1%) жінок групи порівняння, кольпіт, цервіцит – у 20 (27,4%) пацієток основної групи та у 13 (25,4%) пацієток групи порівняння. Це дозволяє припустити, що чинниками порушень фолікулогенезу та, внаслідок цього, лютеогенезу в активному репродуктивному віці можуть бути запальні захворювання геніталій. Крім цього, значна кількість жінок з недостатністю лютеїнової фази основної групи та групи порівняння скаржилася на наявність аномальних маткових кровотеч в анамнезі, однак, у жінок основної групи цей показник був статистично вірогідно більший ніж у жінок групи порівняння – 23 (31,5%) та 13 (25,5%) випадків відповідно по групам. Міому матки діагностовано у 9 (12,3%) пацієток з НЛФ та варикозом вен репродуктивних органів малого тазу та у 5 (9,8%) жінок з НЛФ без структурних змін вен тазу, кісти яєчників – у 16 (21,9%) жінок основної групи та у 9 (17,6%) пацієток групи порівняння, опущення статевих органів – у 11 (15,1%) жінок основної групи та у 5 (9,8%) жінок групи порівняння. У 16 (21,9%) жінок з НЛФ та варикозним розширенням вен тазу та у 11 (21,6%) жінок з НЛФ без структурних змін венозних судин тазу мала місце апоплексія яєчника, у 11 (15,1%) та у 7 (13,7%) відповідно по групам – позаматкова вагітність.

Узагальнюючи дані аналізу менструальної функції жінок з недостатністю лютеїнової фази та варикозним розширенням вен репродуктивних органів малого тазу, мали місце наступні її характеристики: регулярний менструальний цикл (91,8%), переважно короткий (54,8%) з надмірною крововтратою під час менструації (57,6%) та її тривалістю більше 6 днів (52,1%) з кровомазаннями в перiovуляторний період (38,4%), дисменореєю (57,5%) та передменструальними розладами (52,1%). В той же час, у жінок з НЛФ без структурних змін венозних колекторів малого тазу спостерігалися збільшення випадків тривалості менструацій протягом 3-6 днів (31,3%) з помірною кількістю крововтрати (25,5%) та звичайною тривалістю циклу (23,5%) порівняно з основною групою та ця різниця була статистично достовірна.

При гінекологічному обстеженні у жінок з недостатністю лютеїнової фази та варикозним розширенням тазових вен у багатьох жінок було діагностовано варикозне розширення вен вульви та піхви – 30 (41,1%) та 23 (31,5%) випадки відповідно, ціаноз піхви мав місце у 44 (60,3%) пацієток та геморої – у 7 (9,6%). В групі пацієток з НЛФ без структурних змін вен органів малого тазу варикозне розширення вен вульви та піхви мало місце в 8 (15,7%) та 5 (9,8%) випадках відповідно, ціаноз піхви – в 4 (7,8%) випадках та геморої – у 2 (3,9%) жінок, що статистично вірогідно не відрізнялося від показників групи контролю. При піхвовому дослідженні у жінок основної групи в 43 (58,9%) випадках мало місце положення тіла матки в retroflexio, в групі порівняння та контрольній групі – 41 (80,3%) та 28 (87,5%) відповідно в anteflexio. Розміри матки в переважній більшості жінок досліджуваних груп були нормальними, а саме: в 54 (73,9%) випадках в основній групі, в 41 (80,3%) в групі порівняння та 30 (93,7%) – в контрольній. Додатки у жінок досліджуваних груп були нормальних розмірів в основній групі –

38 (52,1%), в групі порівняння – 41 (80,4%) та в контрольній групі – 31 (96,9%). Характерною особливістю при піхвовому дослідженні жінок основної групи була болючість стінок тазу при пальпації – 52 (71,2%) випадки, та наявність тяжів та вузликів вен по стінках тазу – 47 (64,4%).

Вивчення функціонального стану гіпоталамо-гіпофізарно-яєчникової системи у жінок досліджуваних груп ми проводили за допомогою визначення концентрації основних стероїдних гормонів в різні фази менструального циклу.

Гормональний профіль ранньої фолікулінової фази (2-4 день) аналізували шляхом дослідження рівня концентрації фолікулостимулюючого, лютеїнізуючого гормонів, пролактину, дегідроепіандростерон-сульфату, тестостерону, кортизолу, естрадіолу та прогестерону. Отже, при аналізі гормонального статусу жінок з недостатністю лютеїнової фази циклу як на фоні варикозного розширення тазових вен, так і без структурних змін тазових венозних колекторів, встановлено статистично значиме зниження вмісту естрадіолу ( $40,12 \pm 3,41$  пг/мл,  $76,4 \pm 5,82$  пг/мл,  $37,32 \pm 3,21$  пг/мл) та прогестерону ( $1,91 \pm 0,21$  нг/мл,  $8,44 \pm 0,72$  нг/мл,  $5,24 \pm 2,36$  нг/мл) протягом всього менструального циклу на фоні підвищеної концентрації ФСГ в фолікуліновій фазі ( $9,61 \pm 2,64$  мМО/мл) циклу у жінок основної групи, що є свідченням недостатності яєчникової функції (підвищення співвідношення ФСГ/ЛГ – 2,5) зі зниженням їх гормонопродукуючої функції та є одним з патогенетичних механізмів формування недостатності лютеїнової фази циклу. Саме гіпоестрогенія на етапі селекції домінантного фолікула спричиняє зниження овуляторного піку ЛГ, затримку розвитку преовуляторного фолікула, передчасну індукцію мейозу, внутрішньофолікулярне перезрівання та дегенерацію ооциту. На фоні неповноцінної овуляції формується неповноцінне жовте тіло з недостатньою продукцією прогестерону, що призводить до вкорочення чи недостатності лютеїнової фази менструального циклу. Збільшення співвідношення естрадіолу та прогестерону  $E_2/P$  в лютеїновій фазі циклу у жінок з недостатністю лютеїнової фази з варикозним розширенням вен репродуктивних органів малого тазу – 0,71, проти 0,57 у жінок з НЛФ без структурних змін вен тазу та 0,35 у здорових жінок, свідчить про відносну гіперестрогенемію в основній групі пацієнток, що відбувається за рахунок зменшення рівня прогестерону на фоні відносного збільшення естрадіолу в результаті недостатньої функції жовтого тіла при овуляторному циклі. Крім цього, привертала увагу деяка різниця в показниках певних гормонів у пацієнток з НЛФ без варикозного розширення вен репродуктивних органів малого тазу проти жінок з недостатністю лютеїнової фази та структурними змінами тазових венозних колекторів. Так, жінки основної групи демонстрували більш вагоме зниження рівня прогестерону та естрадіолу протягом всього менструального циклу, що, на нашу думку, може свідчити про початкові порушення гормонального гомеостазу, яке пов'язане з хронічними застійними явищами в яєчниках на фоні варикозного розширення вен репродуктивних органів малого тазу та формуванню недостатності лютеїнової фази, як прояву яєчникової дисфункції.

При дослідженні анатомо-функціонального стану репродуктивних органів малого тазу особливу увагу приділяли овуляторній функції яєчників шляхом ультразвукового дослідження на основі морфологічних характеристик. Визначали

ехографічні ознаки овуляції: зникнення доміантного фолікула або зменшення його розміру з деформацією стінок та утворенням в середині структури середньої ехогенності (жовте тіло), наявність незначної кількості вільної рідини в позаматковому просторі. Основні показники овуляторної функції жінок досліджуваних груп представлені в таблиці 1.

Таблиця 1

## Дослідження функції яєчників в перiovуляторний період

Характеристика функції яєчників					Контрольна група (n=32)	
	Основна група (n=73)		Група порівняння (n=51)			
	абс.ч	%	абс.ч	%	абс.ч	%
Овуляція з формуванням жовтого тіла	67	91,7 <sup>a</sup>	46	90,2	31	96,9
Персистенція доміантного фолікула	2	2,7 <sup>a</sup>	1	1,9	-	-
Відсутність доміантного фолікула	-	-	-	-	1	3,1
Лютеїнізація доміантного фолікула	4	5,6 <sup>a</sup>	4	7,9	-	-

Примітка.<sup>a</sup> - Основна група /група порівняння (p>0,05)

Важливими характеристиками жовтого тіла при ехографічному дослідженні є відношення його об'єму до об'єму яєчника, а також товщина стінки жовтого тіла, основні показники яких у жінок досліджуваних груп наведені в таблиці 2.

Таблиця 2

## Ехографічна характеристика жовтого тіла у жінок досліджуваних груп

Параметри жовтого тіла			Контрольна група (n=32)
	Основна група (n=73)	Група порівняння (n=51)	
V жовтого тіла/ V яєчника	0,22 ±0,02*	0,23 ±0,01**	0,25 ±0,01
Товщина стінки жовтого тіла, мм	1,2 ± 0,03*	2,3 ± 0,05**	2,5 ± 0,05

Примітки:

- \* - Основна група/ контрольна група (p<0,05);
- \*\* - Основна група/група порівняння (p<0,05).

Сонографія органів малого тазу дозволяє також опосередковано оцінити функцію жовтого тіла шляхом дослідження морфологічних змін, що відбуваються в ендометрії в лютеїнову фазу менструального циклу. Дане дослідження проводилось впродовж 3-х менструальних циклів. При визначенні товщини ендометрію в

середині секреторної фази циклу було встановлено, що у жінок з НЛФ без варикозного розширення тазових венозних колекторів середня товщина його складала  $10 \pm 3$  мм, в групі пацієнок з НЛФ та структурними змінами вен репродуктивних органів малого тазу –  $8 \pm 1$  мм, що було статистично вірогідно меншим, ніж у жінок групи порівняння та у здорових жінок –  $13 \pm 2$  мм. Крім цього, відсутність повноцінних секреторних змін ендометрію, що ехографічно проявлялося підвищенням ехогенності лише в периферичних відділах, М-ехо з гіпоехогенною зоною в центрі, наявністю його тришарової будови з гіпогенними функціональними шарами, мало місце у 67 (91,7%) жінок основної групи, у 46 (90,2%) пацієнок групи порівняння та у 1 (3,1%) жінки з контрольної групи. Невідповідність структури ендометрію фази циклу спостерігалася у 6 (8,3%) пацієнок основної групи та у 5 (9,8%) жінок групи порівняння.

За даними ехографічного обстеження венозної системи репродуктивних органів малого тазу у жінок досліджуваних груп було встановлено статистично вірогідне збільшення діаметру всіх основних венозних колекторів переважно лівої половини малого тазу жінок основної групи мало місце (табл. 3).

Таблиця 3

**Середній діаметр основних венозних магістралей у жінок досліджуваних груп**

Венозний колектор	Основна група (n=73)		Група порівняння (n=51)		Контрольна група (n=32)	
	Діаметр правої, см	Діаметр лівої, см	Діаметр правої, см	Діаметр лівої, см	Діаметр правої, см	Діаметр лівої, см
Маткова вена	0,93±0,02	0,96±0,029*	0,51±0,02	0,62±0,04**	0,52±0,02	0,61±0,04
Внутрішня здухвинна вена	1,16±0,02	1,19±0,04*	0,7±0,02	0,83±0,02**	0,68±0,02	0,81±0,02
Яєчниковна вена	0,36±0,03	0,45±0,03*	0,22±0,02	0,23±0,01**	0,21±0,02	0,22±0,01
Аркуатні вени	0,44 ± 0,02*		0,13 ± 0,08**		0,12 ± 0,08	

Примітки:

- \* - Основна група/ контрольна група ( $p < 0,05$ );
- \*\* - Основна група/група порівняння ( $p < 0,05$ ).

Магістральний ехографічний варіант варикозного розширення вен репродуктивних органів малого тазу у жінок основної групи діагностовано в 25 (34,2%) випадках. На ехограмах даний варіант варикозу представлений у вигляді довгих трубчастих, іноді ретортоподібних, неппульсуючих структур з перевагою в лівій половині малого тазу – 21 (28,8%). Розсипний тип варикозного розширення вен органів малого тазу був виявлений в 33 (45,2%) випадках, зокрема, у 19 (26,0%) пацієнок за рахунок ектазії лівого яєчникового сплетіння. «Тотальний» варикоз

було встановлено рідше, а саме в 15 (20,6%) випадках. Даний варіант представляє собою поєднану картину магістрального та розсипного типу варикозного розширення вен малого тазу. Аналізуючи результати ультразвукового дослідження основних венозних колекторів малого тазу, в залежності від діаметру дилатованих судин та локалізації венозної ектазії, у жінок з недостатністю лютеїнової фази та варикозним розширенням тазових вен, згідно класифікації А.Е. Волкова, I ступінь варикозу діагностовано в 44 (60,3%) випадках, II ступінь – в 23 (31,5%) та III ступінь – у 6 (8,2%).

Для визначення змін гемодинаміки в матці та яєчниках протягом менструального циклу, використовували трансвагінальне кольорове доплерівське картування - для якісної та кількісної оцінки кровотоку в перивуляторному фолікулі, жовтому тілі та ендометрії в ранню фолікулінову, перивуляторну та лютеїнову фази менструального циклу. Отримані показники демонструють те, що у жінок з недостатністю лютеїнової фази (як з варикозним розширенням вен репродуктивних органів малого тазу, так і без структурних змін тазових венозних колекторів) при переході від фолікулінової до лютеїнової фази не відбувається зниження величин судинного опору в інтраоваріальних судинах домінуючого фолікула. В нормі до розриву фолікула призводять зміни гемодинаміки, пов'язані зі збільшенням васкуляризації стінки фолікула та підвищення в ній швидкості кровотоку. При недостатності лютеїнової фази достовірно високі значення індексів резистентності залишаються стабільно високими протягом всього циклу, що призводить до утворення неповноцінного жовтого тіла в умовах підвищеного судинного опору. На відміну від фізіологічного циклу, в якому при переході від фолікулінової до лютеїнової фази відбувається зниження показників опору в маткових артеріях, у жінок з недостатністю лютеїнової фази розвиток ендометрію протягом лютеїнової фази відбувається на фоні підвищеного судинного опору, що негативно впливає на стан його тканини та не забезпечує адекватних умов для імплантації заплідненої яйцеклітини.

Вивчаючи середню швидкість кровотоку в венах малого тазу жінок досліджуваних груп встановлено: у пацієток основної групи мало місце сповільнення кровотоку в усіх венозних тазових колекторах, різниця показників була статистично вірогідна (рис. 1).




Рис. 1. Середня швидкість кровотоку в венах лівої половини малого тазу у жінок досліджуваних груп (см / с).

Сповільнення кровообігу в венозних колекторах малого тазу у жінок з недостатністю лютеїнової фази та варикозним розширенням тазових вен призводить до поглиблення гіпоксичних та ішемічних змін органів малого тазу, дисфункції яєчників з затримкою або припиненням росту фолікулів, зміною їх розміру, дегенеративно-дистрофічними змінами, що призводить до порушення гормонального гомеостазу. Адже, саме адекватний артеріальний та венозний кровообіг є провідним моментом, необхідним для забезпечення синтезу стероїдних гормонів, вибору домінуючого фолікулу, овуляції та формування жовтого тіла, а також для забезпечення функціональної готовності матки, і, зокрема, ендометрію до імплантації.

При пробі Вальсальви у 12 (16,4%) жінок з недостатністю лютеїнової фази та варикозним розширенням вен репродуктивних органів малого тазу спостерігався рено-оваріальний рефлюкс, з яких лівобічний – у 7 (9,6%) та двобічний – у 5 (6,8%), ізольованого правобічного рефлюксу встановлено не було. Здухвинно-парієтальний тазовий рефлюкс було діагностовано у 5 (6,8%) жінок основної групи та здухвинно-вісцеральний – у 3 (4,1%). За інтенсивністю легку ступінь рефлюксу (менше 2 с) діагностовано у 6 (8,2%) пацієнток з рено-оваріальною його локалізацією, у 4 (5,5%) жінок зі здухвинно-парієтальною та у 2 (2,7%) – зі здухвинно-вісцеральною. Середня ступінь (2-4 с) мала місце у 3 (4,1%) пацієнток з рено-оваріальним рефлюксом, у 1 (1,4%) жінки зі здухвинно-парієтальним та у 1 (1,4%) – зі здухвинно-вісцеральним рефлюксом. Виражена інтенсивність рефлюксу (більше 4 с) спостерігалася у 3 (4,1%) жінок з рено-оваріальною його локалізацією.

Отже, варикозне розширення вен репродуктивних органів малого тазу не тільки супроводжує різноманітні гінекологічні захворювання, але може бути чинником порушення менструальної та репродуктивної функції. Проте, проблема варикозної дилатації тазових вен до теперішнього часу залишається недостатньо вивченою та частіше за все інтерпретується як випадкова діагностична знахідка, хоча відсоток ендокринної гінекологічної патології, непліддя неясного генезу, тощо, невпинно зростає. Такі жінки роками безуспішно обстежуються та лікуються з приводу дисфункції яєчників, але тривала та неефективна гормональна терапія ще більше поглиблює проблему та погіршує стан хворих, підвищуючи емоційну лабільність, порушуючи соціальний статус, знижуючи працездатність. Тому, лікування варикозного розширення вен репродуктивних органів малого тазу, як фактору хронічного флебостазу з виникненням дисфункції яєчників, представляє собою важливу медичну та соціальну проблему.

Враховуючи мультифакторну природу виникнення недостатності лютеїнової фази менструального циклу на фоні варикозного розширення вен репродуктивних органів малого тазу, етіопатогенетичні механізми, клінічні особливості, гормональний статус, зміни функціонального стану яєчників, морфофункціональні зміни в ендометрії та особливості гемодинаміки, ми розробили та впровадили в практику діагностично-лікувальний алгоритм корекції НЛФ на фоні ВРВРОМТ, що складався з декількох етапів.

Перший етап полягав у впливі на варикозну дилатацію тазових венозних колекторів, як фактора виникнення оваріальної дисфункції у вигляді НЛФ, з визначенням показів до консервативного та хірургічного методів лікування, які розроблені за результатами клінічних та інструментальних досліджень.

Комплекс консервативного лікування варикозної дилатації тазових вен, який спрямований на нормалізацію венозного тону, венозної гемодинаміки, крово- та лімфовідтоку та покращення трофічних процесів в тканинах малого тазу, призначався на першому етапі лікування всім жінкам з недостатністю лютеїнової фази та варикозним розширенням вен репродуктивних органів малого тазу. В якості флеботропної терапії використовували діосмін – високоефективний препарат з групи флавоноїдів, який володіє флеботонізуючою дією, а саме: зменшує розтягнення вен, підвищує їх тонус, зменшує венозний застій, значно покращує лімфатичний дренаж, нормалізує венозний тонус та регіонарну гемодинаміку малого тазу. Препарат діосмін використовували по 1 таблетці (600 мг) вранці до їжі протягом 6 місяців.

Крім цього, для нормалізації судинного тону, ліквідації вторинних змін з боку судинної системи, ми застосовували ультразвукову терапію з гелем депротейнізованого гемодеривата з крові телят (актовегін) внутрішньовагінально протягом 10 днів в I фазу менструального циклу (з 5-го по 15-й день) три менструальних цикли. Механізм дії ультразвуку в лікуванні гемодинамічних розладів оснований на рефлекторних реакціях організму, має анальгезуючий, десенсибілізуючий та фібринолітичний ефекти, посилює обмінні процеси в тканинах, позитивно впливає на нормалізацію судинного тону органів малого тазу, поліпшує місцевий кровоток, мікроциркуляцію, сприяє посиленню крово- й лімфовідтоку, розкриттю резервних капілярів, активує внутрішньоклітинні процеси біосинтезу білка та ферментативні реакції, і, як наслідок, підвищує гормонсинтезуючу функцію яєчників та експресію рецепторного апарату матки.

Наявність варикозного розширення оваріальної вени з патологічним нирково-яєчниковим рефлюксом крові у пацієнок з недостатністю лютеїнової фази було показом до проведення хірургічного втручання у вигляді лапароскопічної резекції гонадних вен. Досягнення лікувального ефекту при цьому пов'язано з виключенням яєчкової вени з судинного рено-кавального шунта, що припиняє патологічний рефлюкс крові в венозні сплетення малого тазу з усуненням тазового венозного повнокрів'я. Ендоскопічну резекцію гонадних вен виконали 17 пацієнткам, згідно вище наведеним показам та при їх згоді на проведення оперативного втручання. В 10 (13,7%) випадках варикозно розширені були лише воронко-тазові зв'язки зліва, у 2 (2,7%) пацієнок – варикоз розповсюджувався на судини широкої маткової зв'язки зліва з формуванням конгломерату варикозних вен в ділянці яєчника, у 5 (6,8%) пацієнок мало місце розширення венозних судин тільки широких маткових зв'язок з обох боків. Отже, лівобічну резекцію гонадної вени було виконано 12 (9,6%) пацієнткам, двобічну – 5 (6,8 %).

Другим етапом комплексного лікування недостатності лютеїнової фази у жінок з варикозним розширенням вен репродуктивних органів малого тазу була регуляція гормонального балансу за рахунок нормалізації співвідношення гестаген-естрогенів шляхом призначення препарату сухого екстракту плодів прутняка звичайного (*Agnuscastus*) по 1 таблетці вранці протягом 6 місяців. Препарат сухого екстракту плодів прутняка звичайного (*Agnuscastus*) є дофаміноміметиком рослинного походження для лікування передменструального синдрому і дисальгоменореї, який виконує гармонізуючу дію на концентрацію жіночих статевих гормонів, нормалізує співвідношення гонадотропних гормонів, ліквідує



дисбаланс між естрадіолом і прогестероном.

Ефективність проведеного лікування оцінювали за динамікою основних клінічних симптомів під час лікування (на 3 та 6 місяці лікування) та через 3 місяці після відміни всіх препаратів (рис. 2)

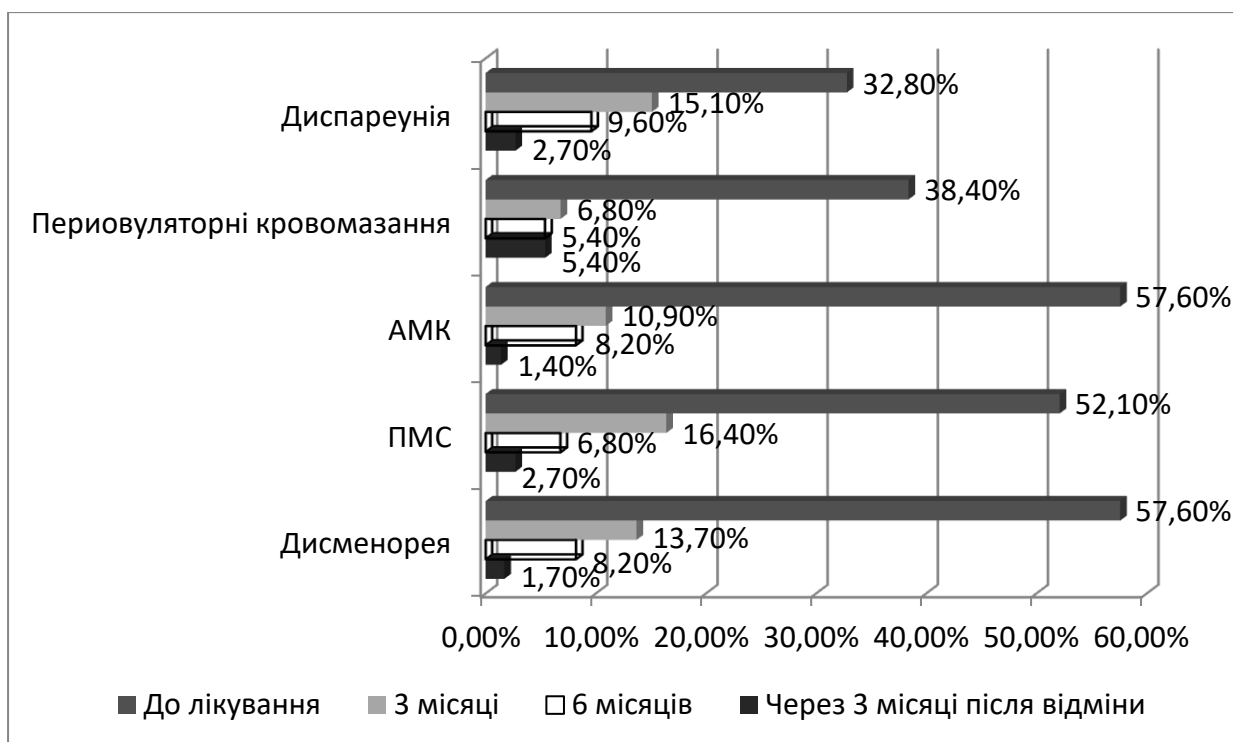


Рис. 2. Динаміка клінічних проявів дисгормональних порушень під час та після лікування (n=73).

При аналізі концентрації основних гормонів в різні фази, зокрема лютеїнову фазу менструального циклу, встановлено нормалізацію гормонального профілю та відновлення функціонування гіпоталамо-гіпофізарно-яєчникової системи після проведеного двохетапного лікування (табл. 4).

Таблиця 4

**Показники концентрації гормонів протягом менструального циклу**

Показник гормону	Фолікулінова фаза		Лютеїнова фаза	
	До лікування	Після лікування	До лікування	Після лікування
ФСГ, мМО/мл	9,61 ± 2,64	4,38 ± 1,04*	4,73 ± 1,86	4,65 ± 2,04
ЛГ, мМО/мл	3,86 ± 0,29	3,87 ± 1,09	10,98 ± 2,34	12,87 ± 1,09
Естрадіол, пг/мл	40,12 ± 3,41	72,9 ± 7,03*	37,32 ± 3,21	58,12 ± 2,13*
Прогестерон, нг/мл	1,91 ± 0,21	3,52 ± 0,71*	5,24 ± 2,36*	15,58 ± 1,71
ФСГ/ЛГ	2,5	1,1		

Примітка. \* - До лікування / після лікування (p<0,05).

Крім цього, після проведеного лікування у жінок основної групи спостерігалось статистично вірогідне збільшення показників максимальної швидкості перифолікулярного кровотоку на фоні зменшення індексу резистентності протягом менструального циклу проти показників до лікування (табл. 5).

Таблиця 5

**Стан перифолікулярного кровотоку протягом менструального циклу у жінок основної групи після лікування**

Показник	Фолікулінова фаза		Периовуляторна фаза		Лютеїнова фаза	
	До лікування	Після лікування	До лікування	Після лікування	До лікування	Після лікування
Максимальна систолічна швидкість, см/с	8,67 ± 0,051	12,45 ± 1,19*	10,71 ± 0,017	17,32 ± 0,021*	10,4 ± 0,041	18,21 ± 0,002*
Індекс резистентності	0,78 ± 0,03	0,54 ± 0,03*	0,56 ± 0,003	0,41 ± 0,001*	0,553 ± 0,003	0,51 ± 0,002*

Примітки: \* - До лікування / після лікування ( $p < 0,05$ ).

Вивчаючи середню швидкість кровотоку в венах малого тазу жінок через 3 місяці після проведеного лікування, встановлено статистично вірогідне прискорення кровотоку в усіх венозних колекторах репродуктивних органів малого тазу (рис. 3).

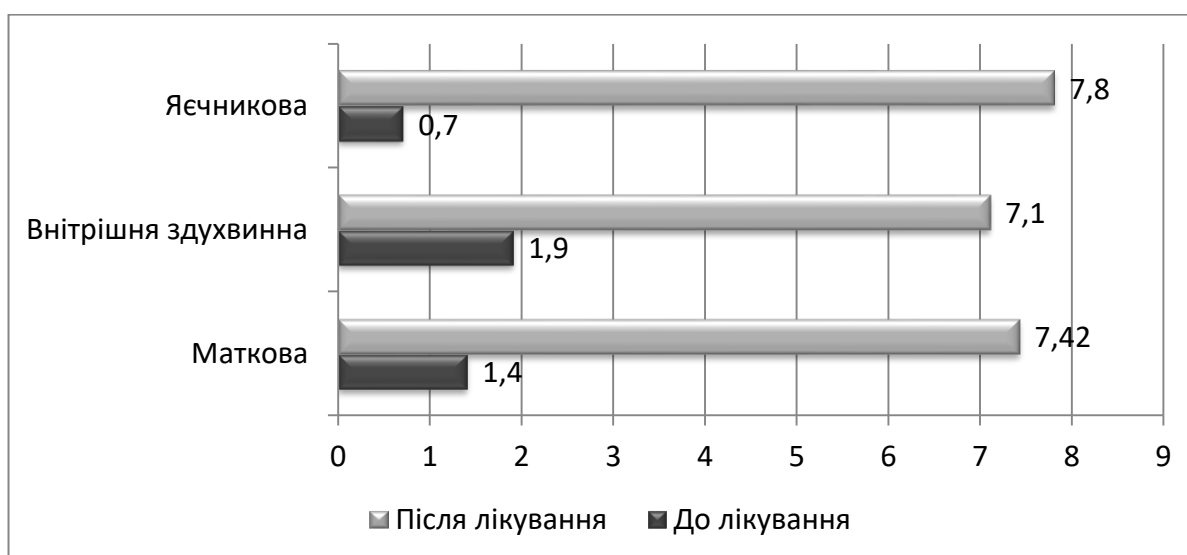


Рис. 3. Середня швидкість кровотоку в венах малого тазу у жінок після лікування ( $n=73$ ) ( $p < 0,05$ ).

Таким чином, після проведеної комплексної двохетапної терапії у жінок з недостатністю лютеїнової фази та варикозним розширенням вен репродуктивних органів малого тазу, мало місце нормалізація гемодинаміки малого тазу за рахунок

збільшення середньої швидкості кровотоку в венозних колекторах та оптимізація перифолікулярного кровотоку впродовж менструального циклу за рахунок поступового збільшення максимальної швидкості зі зниженням показників периферійного опору судин, що призводить до утворення повноцінного жовтого тіла та адекватного яєчникового стероїдогенезу.

## ВИСНОВКИ

У дисертаційній роботі представлено теоретичне узагальнення та нове вирішення наукового завдання, яке полягає в поліпшенні репродуктивного потенціалу жінок з недостатністю лютеїнової фази на фоні варикозного розширення вен репродуктивних органів малого тазу завдяки оптимізації підходів діагностики та лікування шляхом розробки діагностичного алгоритму, методів і способів індивідуальної корекції.

1. Для жінок з НЛФ на фоні варикозно розширених вен репродуктивних органів малого тазу характерна наявність регулярного менструального циклу (98,7%), переважно вкороченого (54,8 %) з клінічними проявами овуляторної дисфункції (АМК – 57,6%), дисменореї (57,5%) та передменструального синдрому (52,1%). В структурі гінекологічних захворювань у жінок основної групи переважали запалення додатків (43,1%), піхви та шийки матки (27,4%). Спостерігався значний відсоток самовільних викиднів (42,5%) в терміні вагітності до 6 тижнів.

2. Гормональний профіль жінок з недостатністю лютеїнової фази на фоні варикозного розширення вен репродуктивних органів малого тазу характеризується зниженням вмісту естрадіолу ( $37,32 \pm 3,21$  пг/мл) та прогестерону ( $5,24 \pm 2,36$  нг/мл) особливо в лютеїнову фазу менструального циклу, підвищенням співвідношення ФСГ/ЛГ за рахунок помірного підвищення концентрації рівня ФСГ ( $9,61 \pm 2,64$  мМО/мл), що є свідченням зниження гормонопродукуючої функції яєчників.

3. За даними ультразвукового дослідження з кольоровим доплерівським картуванням та доплерометрією у жінок з недостатністю лютеїнової фази та варикозним розширенням вен репродуктивних органів малого тазу встановлено зменшення товщини ендометрію в середині лютеїнової фази  $8 \pm 1$  мм, зменшення співвідношення об'єму жовтого тіла та об'єму яєчника – 0,22 та зменшення товщини стінки жовтого тіла –  $1,2 \pm 0,05$  мм. Вище перераховані зміни спостерігались на фоні збільшення діаметру всіх основних венозних магістралей переважно в лівій половині малого тазу – 60,3% зі сповільненням кровообігу в маткових ( $1,4 \pm 0,05$  см/с) та яєчникових ( $0,7 \pm 0,05$  см/с) венах, з відсутністю адекватного перифолікулярного кровопостачання в інтраоваріальних судинах домінуючого фолікула (повільне зростання максимальної швидкості на фоні високих показників судинного опору).

4. На основі клінічних даних, оцінки гормонального профілю та результатів інструментальних методів дослідження розроблено патогенетично обґрунтований алгоритм корекції НЛФ на фоні варикозно розширених вен репродуктивних органів малого тазу, що представлений двохетапною схемою. На першому етапі - усунення варикозної дилатації тазових венозних колекторів за допомогою комбінованого

комплексу, до складу якого ввійшла консервативна терапія у вигляді діосміну, ультразвукової терапії з гелем депротейнізованого гемодеривата з крові телят внутрішньовагінально та оперативне лікування у вигляді лапароскопічної резекції яєчникових вен при наявності патологічного нирково-яєчникового рефлюксу. На другому етапі комплексного лікування недостатності лютеїнової фази у жінок з варикозним розширенням вен репродуктивних органів малого тазу з метою нормалізації рівнів гонадотропних, стероїдних гормонів та формування повноцінної лютеїнової фази менструального циклу було призначено препарат сухого екстракту плодів прутняка звичайного (*Agnuscastus*).

5. Ефективність розроблених методів двохетапного лікування недостатності лютеїнової фази на фоні варикозного розширення вен репродуктивних органів малого тазу характеризувалась зниженням клінічних проявів дисгормональних розладів в 4,5 рази. Достовірно підвищувалась концентрація естрадіолу ( $58,12 \pm 2,13$  пг/мл) та прогестерону ( $15,58 \pm 1,71$  нг/мл) в лютеїнову фазу менструального циклу, відновилося співвідношення ФСГ/ЛГ за рахунок зменшення концентрації ФСГ в фолікулінову ( $4,38 \pm 1,04$  мМО/мл) фазу. Позитивна динаміка клінічних та лабораторних показників супроводжувалась покращенням перифолікулярного кровотоку, зменшенням діаметру тазових венозних колекторів та збільшенням швидкості кровотоку в них за даними ультразвукового ангіосканування з кольоровим доплеровським картуванням, відсутністю рефлюксу крові в оваріальних судинах (в групі жінок із лапароскопічною корекцією рено-оваріального рефлюксу встановлено повне відновлення гемодинаміки).

### **ПРАКТИЧНІ РЕКОМЕНДАЦІЇ**

1. У жінок з недостатністю лютеїнової фази на фоні ВРВРОМТ при ультразвуковому обстеженні органів репродуктивної системи, окрім визначення розмірів жовтого тіла та товщини і структури ендометрію в лютеїнову фазу циклу, бажано визначати співвідношення об'єму жовтого тіла до об'єму яєчника з обов'язковою оцінкою стану регіонарної гемодинаміки венозного басейну малого тазу.

2. При наявності варикозного розширення вен репродуктивних органів малого тазу у жінок з недостатністю лютеїнової фази менструального циклу для своєчасного та адекватного виявлення та лікування даної патології використовувати розроблений діагностично-лікувальний алгоритм (рис. 4).

3. На першому етапі лікування недостатності лютеїнової фази циклу на фоні варикозного розширення вен репродуктивних органів малого тазу рекомендовано проводити терапію препаратами, дія яких спрямована на нормалізацію венозного тону, венозної гемодинаміки, крово- та лімфовідтоку та покращення трофічних процесів в тканинах малого тазу (діосмін по 600 мг вранці до їжі протягом 6 місяців), ультразвукова терапія з гелем депротейнізованого гемодеривата з крові телят внутрішньовагінально протягом 10 днів в I фазу менструального циклу, три менструальних цикли поспіль). За наявності варикозного розширення оваріальної вени з патологічним нирково-яєчковим рефлюксом крові у пацієнок з недостатністю лютеїнової фази на фоні ВРВРОМТ рекомендовано проведення хірургічного втручання в об'ємі лапароскопічної

резекції яєчникових вен.

4. На другому етапі комплексного лікування недостатності лютеїнової фази у жінок з варикозним розширенням вен репродуктивних органів малого тазу з метою нормалізації рівнів гонадотропних, стероїдних гормонів та формування повноцінної лютеїнової фази менструального циклу рекомендовано призначення препарату сухого екстракту плодів прутняка звичайного (*Agnuscastus*) по 1 таблетці вранці протягом 6 місяців.

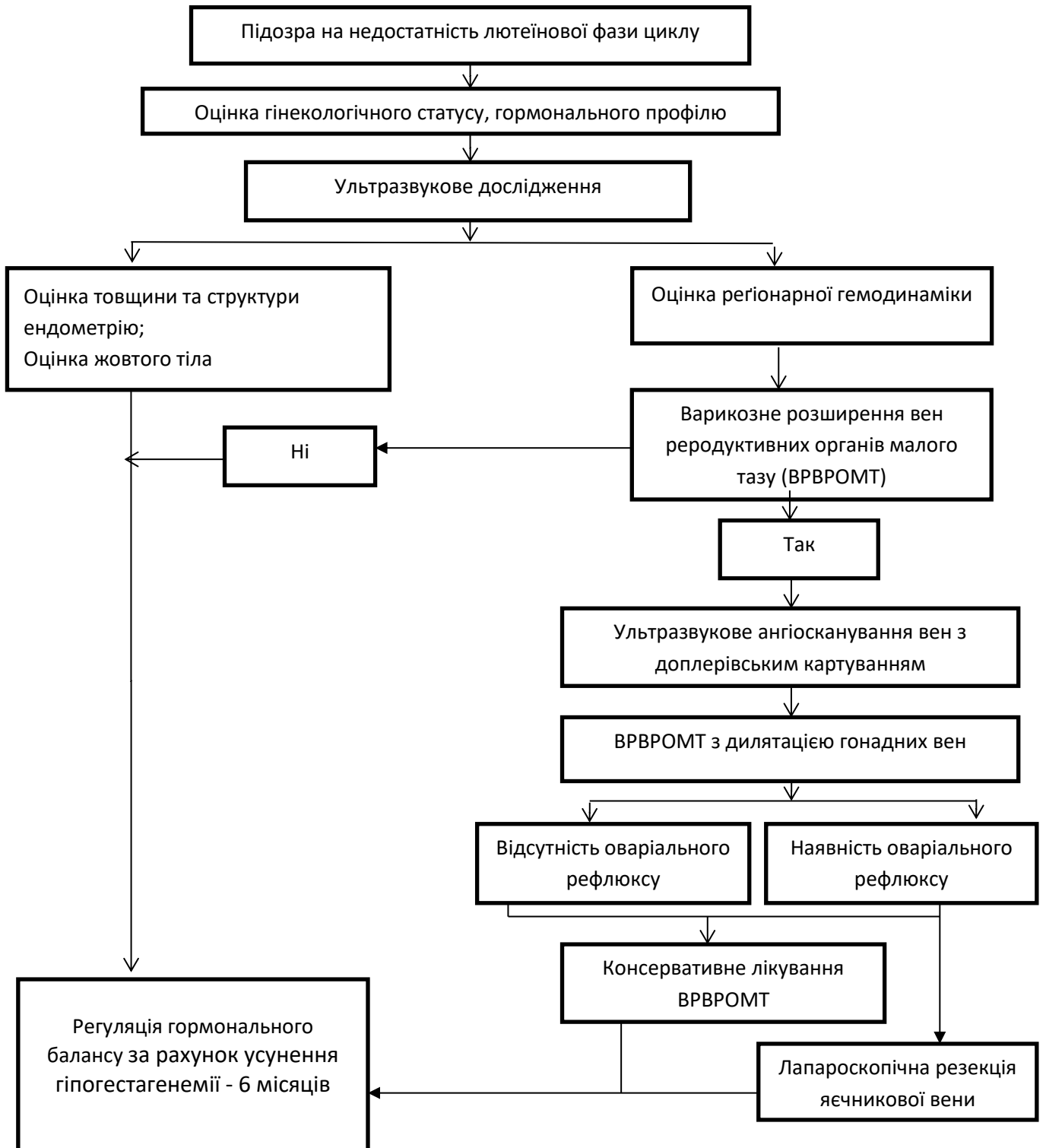


Рис. 4. Діагностично-лікувальний алгоритм.

## СПИСОК ОПУБЛІКОВАНИХ ПРАЦЬ ЗА ТЕМОЮ ДИСЕРТАЦІЇ

1. Роль гуморальних факторів в патогенезі варикозного розширення тазових вен / О. В. Булавенко, А. М. Григоренко, С. М. Кириченко, Е. В. Сливка // Таврический медико-биологический вестник. - 2011. - №3, Ч. 1 (55). - С. 31-33. *(Здобувачем проведено набір матеріалу, узагальнення результатів дослідження).*

2. Гормональний профіль жінок з варикозною хворобою вен малого тазу / А. М. Григоренко, О. В. Булавенко, С. М. Кириченко, С. Б. Чечуга, Е. В. Сливка // Biomedical and biosocial anthropology. - 2011. - №16. - С. 150-153. *(Здобувачем проведені клінічні спостереження, аналіз і узагальнення матеріалу та його статистична обробка).*

3. Аналіз гінекологічної та екстрагенітальної патології у жінок з варикозним розширенням вен малого таза / С. І. Жук, А. М. Григоренко, С. М. Кириченко, Е. В. Сливка // Експериментальна і клінічна медицина. - 2012. - №1 (54). - С. 149-152. *(Здобувачем проведено огляд літератури, набір матеріалу, підготовка до друку).*

4. Булавенко О. В. Корекція недостатності лютеїнової фази у жінок із синдромом полікістозних яєчників / О. В. Булавенко, О. В. Фурман, Е. В. Сливка // Збірник наукових праць. - 2014. - С. 54-57. *(Здобувачем проведені клінічні спостереження, узагальнення матеріалу, підготовка до друку).*

5. Булавенко О. В. Лікування недостатності лютеїнової фази у жінок з варикозним розширенням вен репродуктивних органів малого тазу/ О. В. Булавенко, А. М. Григоренко, Е. В. Сливка // Вісник Вінницького національного медичного університету. - 2016. - №1, Ч. 2 (Т. 20). – С. 226-230. *(Здобувачем проведені клінічні спостереження, аналіз і узагальнення матеріалу та його статистична обробка).*

6. Булавенко О. В. Хирургическая коррекция состояния недостаточности лютеиновой фазы у женщин с варикозным расширением гонадных вен [Электронный ресурс] / О. В. Булавенко, А. Н. Григоренко, Э. В. Сливка // Научные достижения. - 2016. - С. 159-164. – Режим доступа: (<http://books.eee-science.ru/downloads/nauchnye-dostizhenija/>) *(Здобувачем проведені клінічні спостереження, аналіз і узагальнення матеріалу та його статистична обробка).*

7. Сливка Е. В. Малоінвазивне хірургічне лікування варикозно розширених вен малого тазу у жінок репродуктивного віку / Е. В. Сливка // Матеріали III міжнар. наук.-практ.конф. молодих вчених, 17-18 квітня 2012 р. – С. 99. *(Здобувачем проведені клінічні спостереження, аналіз і узагальнення матеріалу та його статистична обробка).*

8. Григоренко А. М. Досвід лапароскопічних оперативних втручань онкогінекологічного відділення ВОКОД / А. М. Григоренко, В. Г. Каюк, Р. А. Прищак, В. А. Шамрай, Е. В. Сливка, О. М. Безносок. // Сучасні підходи в лікуванні онкологічних хворих : Всеукр. наук.-практ.конф. з міжнар. участю, присвяченої 70-річчю Вінницького обласного клінічного онкологічного диспансеру. – Вінниця, 2015. – С. 35-36. *(Здобувачем проведені клінічні спостереження, аналіз, узагальнення матеріалу та його статистична обробка).*

## АНОТАЦІЯ

**Сливка Е.В. Діагностика та лікування недостатності лютеїнової фази у жінок з варикозним розширенням вен репродуктивних органів малого тазу. – На правах рукопису.**

Дисертація на здобуття наукового ступеню кандидата медичних наук за спеціальністю 14.01.01. – акушерство та гінекологія. – Вінницький національний медичний університет імені М.І. Пирогова МОЗ України, Вінниця, 2016.

В дисертаційній роботі представлено теоретичне узагальнення та нове рішення проблеми щодо поліпшення репродуктивного потенціалу жінок з недостатністю лютеїнової фази на фоні варикозного розширення вен репродуктивних органів малого тазу, завдяки оптимізації підходів діагностики та лікування шляхом розробки діагностичного алгоритму, методів і способів індивідуальної корекції.

В результаті проведеної роботи визначено особливості клінічного перебігу, гормонального гомеостазу, функціонального стану жовтого тіла та ендометрію у жінок з НЛФ на фоні варикозного розширення вен репродуктивних органів малого тазу. Проведено поглиблене вивчення гормонального профілю і доведено, що варикозне розширення вен органів репродуктивної системи супроводжується гіпофізарно-яєчниковим дисбалансом, що призведе до зниження гормонопродукуючої функції яєчників протягом всього менструального циклу та є фоном для порушення діяльності репродуктивної системи жінки. На основі вивчених клініко-анамнестичних, гормональних та сонографічних даних обґрунтовані та сформульовані рекомендації щодо своєчасного і адекватного виявлення та лікування недостатності лютеїнової фази у жінок з варикозним розширенням вен малого тазу, розроблено та запропоновано діагностично-лікувальний алгоритм. Розроблена схема визначення показів до вибору оптимального способу лікування (консервативного та хірургічного) дозволяє надійно зменшити явища тазового венозного повнокрів'я та прояви дисфункції яєчників, пов'язаної з ним, усунути ретроградний кровоток по оваріальним венам, покращити репродуктивну функцію та якість життя жінки.

**Ключові слова:** недостатність лютеїнової фази, варикозне розширення вен репродуктивних органів малого тазу, непліддя, невиношування, консервативне лікування, лапароскопічна резекція оваріальних вен.

## АННОТАЦИЯ

**Сливка Э.В. Диагностика и лечение недостаточности лютеиновой фазы у женщин с варикозным расширением вен репродуктивных органов малого таза. – На правах рукописи.**

Диссертация на соискание ученой степени кандидата медицинских наук по специальности 14.01.01. – акушерство и гинекология. – Винницкий национальный медицинский университет имени Н.И. Пирогова МОЗ Украины, Винница, 2016.

В диссертационной работе представлено теоретическое обобщение и новое решение проблемы улучшения репродуктивного потенциала женщин с недостаточностью лютеиновой фазы на фоне варикозного расширения вен репродуктивных органов малого таза благодаря оптимизации подходов к диагностике и лечению путем разработки диагностического алгоритма, методов и

способов индивидуальной коррекции.

В результате проведенной работы установлены клиничко-анамнестические особенности недостаточности лютеиновой фазы у женщин с варикозным расширением вен репродуктивных органов малого таза, а именно: высокая частота перенесенных заболеваний воспалительного генеза, репродуктивные потери в виде самопроизвольного прерывания беременности в сроке до 6 недель, регулярный менструальный цикл, преимущественно короткий с проявлениями гиперполименореи, межменструальным кровомазаньем, дисменореей и предменструальными расстройствами.

Доказано, что гормональный профиль женщин с недостаточностью лютеиновой фазы и варикозным расширением вен репродуктивных органов малого таза характеризуется снижением концентрации эстрадиола и прогестерона на протяжении всего менструального цикла на фоне повышенного уровня ФСГ в фолликулиновую фазу с повышением соотношения ФСГ/ЛГ, что свидетельствует о недостаточности и снижении гормонпродуцирующей функции яичников.

По данным ультразвукового исследования с цветным доплеровским картированием у женщин с НЛФ и варикозом тазовых вен репродуктивных органов установлено уменьшение толщины эндометрия в середине менструального цикла, отсутствие его секреторных изменений, уменьшение соотношения объема желтого тела и объема яичника, уменьшение толщины стенки желтого тела на фоне увеличения диаметра всех венозных коллатералей, преимущественно в левой половине таза с замедлением кровотока в маточных и яичниковых венах, отсутствием адекватного перифолликулярного кровотока в интраовариальных сосудах доминирующего фолликула.

Разработан патогенетически обоснованный алгоритм диагностики и лечения женщин с недостаточностью лютеиновой фазы на фоне варикозного расширения вен репродуктивных органов малого таза, который представлен двухэтапной схемой: 1 этап – назначение терапевтического комплекса лечения варикозной дилатации вен таза у женщин без овариального рефлюкса в виде диосмина, ультразвуковой терапии с актовегином и хирургического лечения в виде лапароскопической резекции овариальных вен при наличии почечно-овариального рефлюкса; 2 этап – регуляция гормонального баланса за счет нормализации уровня прогестерона путем назначения препарата сухого экстракта плодов прутняка обыкновенного (*Agnuscastus*).

Проведена оценка эффективности предложенного диагностическо-лечебного алгоритма недостаточности лютеиновой фазы цикла на фоне варикозного расширения вен репродуктивных органов малого таза, что характеризуется снижением клинических проявлений дисгормональных нарушений, повышением концентрации эстрадиола и прогестерона во все фазы менструального цикла. Положительная динамика клинических и лабораторных показателей сопровождалась улучшением перифолликулярного кровотока и ускорением скорости кровотока в основных венозных коллекторах репродуктивных органов малого таза за данными ультразвукового ангиосканирования с цветным доплеровским картированием.

**Ключевые слова:** недостаточность лютеиновой фазы, варикозное



расширение вен репродуктивных органов малого таза, бесплодие, невынашивание, консервативное лечение, лапароскопическая резекция овариальных вен.

## SUMMARY

**Slyvka E.V. Diagnosis and treatment of luteal phase deficiency in women with varix dilatation of genital organs of small pelvis.** - On the right of manuscript.

Thesis for a candidate degree in Medicine in speciality 14.01.01 – Obstetrics and Gynaecology. - Vinnitsa National Medical University named after N.I. Pirogov Ministry of Health of Ukraine, Vinnytsia, 2016.

The this is suggests theoretical generalization and new solutions for improvement of reproductive performance in women with luteal phase deficiency and varix dilatation of genital organs of small pelvis with the help of diagnostic optimization and development of a diagnostic algorithm, methods and approaches of an individual correction.

The conducted research revealed characteristics of a clinical course, hormonal homeostasis, a functional status of the yellow body and endometrium in women with varix dilatation of genital organs of small pelvis. An exhaustive research of the hormonal panel was launched and it was proved that the varix dilatation of genital organs is accomponied with the hypophyseal-ovarian disbalance which leads to the functional depression of the hormone production function of the ovarian over the whole menstrual period and makes the background for disfunction of the women's reporductive system.

The recommendation concerning the timely and adequate diagnostics and treatment of the letual-phase deficiency in women with varix dilatation of genital organs of small pelvis were formulated and underpinned on the basis of the invistigated clinic anamnestic, hormonal and sonographic data, as well as a new diagnostic the rapeutical algorithm was developed and recommended.

The developed scheme of determining of indications for choosing a desirable treatment modality (concervative and surgical) allows to reduce significantly the events of pelvic vascular congestion as well as connected with it manifestation of ovarian disfunction, to negate retrograde hemorrhagein in overall vasculars, to imporve women's reproductive performance and quality of life.

**Key words:** luteal phase deficiency, varix dilatation of genital organs of small pelvis, infertility, miscarriage, conservative treatment, laparoscopic resection of ovarial veins.

**ПЕРЕЛІК УМОВНИХ СКОРОЧЕНЬ**

АМК	– аномальні маткові кровотечі
ВРВРОМТ	– варикозне розширення вен репродуктивних органів малого тазу
ДГЕС-С	– дегідроепіандростерону сульфат
ЛГ	– лютеїнізуючий гормон
НЛФ	– недостатність лютеїнової фази
ТТГ	– тиреотропний гормон
ФСГ	– фолікулостимулюючий гормон
Е2	– естрадіол
Р	– прогестерон

---

Підписано до друку 12.10.2016 р. Замовл. № 498.  
Формат 60x90 1/16 Ум. друк. арк. 0,9 Друк офсетний.  
Наклад 100 примірників.

---

Вінниця. Друкарня ВНМУ імені М.І. Пирогова, Пирогова, 56.

