

**МІНІСТЕРСТВО ОХОРОНИ ЗДОРОВ'Я УКРАЇНИ
ВІННИЦЬКИЙ НАЦІОНАЛЬНИЙ МЕДИЧНИЙ УНІВЕРСИТЕТ
імені М.І. ПИРОГОВА**

П'ЯТНИЦЬКА ТЕТЯНА ВОЛОДИМИРІВНА

УДК 611.656.013

**ОСОБЛИВОСТІ МОРФОГЕНЕЗУ МАТКОВИХ ТРУБ У
ПРЕНАТАЛЬНОМУ ПЕРІОДІ ОНТОГЕНЕЗУ ЛЮДИНИ**

14.03.01 – нормальна анатомія

**Автореферат
дисертації на здобуття наукового ступеня
кандидата медичних наук**

Вінниця - 2012

Дисертацією є рукопис.

Робота виконана у Буковинському державному медичному університеті МОЗ України.

Науковий керівник: доктор медичних наук, професор
Ахтемійчук Юрій Танасович,
Буковинський державний медичний університет,
завідувач кафедри анатомії,
топографічної анатомії та оперативної хірургії.

Офіційні опоненти:

– заслужений діяч науки і техніки України, доктор медичних наук, професор **Черкасов Віктор Гаврилович,** Національний медичний університет імені О.О. Богомольця, завідувач кафедри анатомії людини;

– доктор медичних наук, професор **Костюк Григорій Якович,** Вінницький національний медичний університет імені М.І. Пирогова, завідувач кафедри топографічної анатомії та оперативної хірургії.

Захист відбудеться ”18“ квітня 2012 р. о 13 годині на засіданні спеціалізованої вченої ради Д 05.600.02 при Вінницькому національному медичному університеті імені М.І. Пирогова (21018, м. Вінниця, вул. Пирогова, 56).

З дисертацією можна ознайомитись у бібліотеці Вінницького національного медичного університету імені М.І. Пирогова (м. Вінниця, вул. Пирогова, 56).

Автореферат розісланий “ ____ ” березня 2012 р.

Учений секретар
спеціалізованої вченої ради

О.В. Власенко

ЗАГАЛЬНА ХАРАКТЕРИСТИКА РОБОТИ

Актуальність теми. Важливим науковим напрямком у морфології є вивчення динаміки змін топографії органів і органокомплексів у пренатальному періоді онтогенезу людини з метою з'ясування взаємозв'язку і взаємовпливу формоутворювальних процесів на просторово-часову організацію анатомічних структур, а також встановлення часу і морфологічних передумов можливого виникнення варіантів їх будови та природжених вад (М.П. Бурих, Ю.Т. Ахтемійчук, 2002; Ю.М. Вовк та ін., 2004; І.В. Ластівка, Н.І. Підвисоцька, 2006; И.Р. Тельцов и др., 2007).

Щороку серед новонароджених в Україні, за даними медико-генетичної служби МОЗ України (Л.І. Іванюта, С.О. Іванюта, 2005), фіксується до 3 тисяч випадків природжених вад різних органів та систем. Природжені вади сечово-статевої системи посідають 3 місце за частотою виникнення, серед яких вади маткових труб становлять 5,4%.

Активне впровадження анте- і перинатальної профілактики природжених вад внутрішніх органів потребує сучасних підходів та методів дослідження внутрішньоутробного періоду онтогенезу.

Уточнення та доповнення даних про закономірності топографоанатомічних взаємовідношень маткових труб між собою та суміжними структурами у внутрішньоутробному періоді розвитку людини, уточнення часу та морфологічних передумов можливого виникнення їх варіантів будови та природжених вад є одним із важливих напрямків анатомічної науки (Л.П. Тельцов, И.Р. Шаманов, 2005; Ю.О. Максимук та ін., 2006; Ю.В. Крупенна, 2007; G.J. Killian, 2004).

У науковій літературі мають місце розбіжності у визначенні термінів появи зачатків та формування парамезонефральних проток (S. Guioli et al., 2007; Nupur Gupta, S.V. Dadhwal, 2007), термінів та механізмів виникнення природжених вад маткових труб (С.М. Белобородов, 2001; Singh Inderbir, 2007), наводяться розрізнені дані про розвиток похідних парамезонефральних проток (Т.Н. Силина, 2004; J.L. Simpson, 1999). Недостатньо уваги приділено вивченню форми, довжини та діаметра маткових труб, гістотопографії їх стінок у динаміці плодового періоду онтогенезу (Т.М. Сіліна, 2003; І.А. Голубовський та ін., 2010). Особливості будови та структурної трансформації маткових труб залишаються актуальною проблемою морфологів і клініцистів (Т.С. Ting, S.P. Chang, 2002). Фрагментарність та несистематизованість наукових досліджень щодо типової та варіантної анатомії маткових труб зумовлюють актуальність даного дослідження та потребу його вирішення.

Отже, актуальність даного дослідження зумовлена важливістю для медицини об'єктивних даних про становлення будови і топографоанатомічних взаємовідношень маткових труб із суміжними органами та структурами в пренатальному періоді онтогенезу людини.

Зв'язок роботи з науковими програмами, планами, темами. Наукове дослідження є фрагментом планової наукової роботи кафедр анатомії людини; анатомії, топографічної анатомії та оперативної хірургії Буковинського державного медичного університету "Закономірності перинатальної анатомії та ембріотопографії. Визначення статевовікових особливостей будови і топографоанатомічних взаємовідношень органів та структур в онтогенезі людини" (№ 01100003078). Дисертант вивчала ембріотопографію та перинатальну анатомію маткових труб людини. Тема дисертації затверджена вченою радою Буковинського державного медичного університету 24.04.2008 року (протокол № 8) та Проблемною комісією МОЗ і АМН України "Морфологія людини" 23.06.2008 р. (протокол № 86).

Мета дослідження: визначити особливості морфогенезу та синтопії, індивідуальну та вікову анатомічну мінливість маткових труб у внутрішньоутробному періоді онтогенезу людини та часу можливого виникнення їх анатомічних варіантів.

Задачі дослідження:

1. Дослідити розвиток парамезонефральних (мюллерових) проток у зародковому та передплодовому періодах онтогенезу людини.
2. Встановити особливості закладки та формування маткових труб як похідних парамезонефральних проток.
3. Встановити взаємозв'язок морфогенезу маткових труб із становленням будови матки та яєчників у плодів, уточнити терміни та морфологічні передумови варіантної анатомії маткових труб.
4. Визначити зміни морфометричних параметрів маткових труб у динаміці внутрішньоутробного періоду онтогенезу.
5. Визначити гістотопографічні особливості маткових труб у плодовому періоді онтогенезу.

Об'єкт дослідження: закономірності ембріогенезу і становлення топографоанатомічних взаємовідношень внутрішніх органів та структур людини.

Предмет дослідження: морфогенез і становлення топографії маткових труб у пренатальному періоді онтогенезу людини.

Методи дослідження: макроскопічний, звичайне та тонке препарування під контролем бінокулярної лупи – для встановлення зовнішньої будови і топографо-анатомічних взаємовідношень маткових труб із суміжними

органами та структурами; мікроскопічний – для дослідження розвитку парамезонефральних проток у зародків та передплідів та гістотопографії маткових труб у плодів; реконструювання – для вивчення просторових взаємовідношень парамезонефральних проток; рентгенографія – для дослідження скелетотопії маткових труб; комп'ютерна та магнітно-резонансна томографія – для вивчення пошарової будови та розміщення м'яких тканин маткових труб; статистичний метод – для визначення вірогідності одержаних результатів.

Наукова новизна одержаних результатів. Вперше за допомогою морфологічних методів вивчено морфогенез і просторово-часові взаємовідношення маткових труб людини впродовж внутрішньоутробного періоду розвитку з погляду топографоанатомічного підходу до проблем морфогенезу.

Пріоритет даного дослідження полягає у вивченні термінів закладки та особливостей розвитку парамезонефральних (мюллерових) проток, уточнені часу та джерел закладки маткових труб та інших похідних парамезонефральних проток. Диференціація і становлення топографії маткових труб як похідних парамезонефральних проток пов'язані з розвитком мезонефральних (вольфових) проток, первинних та постійних нирок. Вперше простежено динаміку зміни форми та розмірів маткових труб, визначені етапи сповільненого (4-6 місяці) та інтенсивного (7-9 місяці) їх росту в пренатальному періоді онтогенезу.

У дослідженні визначені морфологічні передумови та час можливого виникнення природжених вад та анатомічних варіантів маткових труб (кінець 6-го тижня, 7-й тиждень, 8-й тиждень, 10-й тиждень внутрішньоутробного розвитку). Одержані нові об'єктивні дані про ембріотопографію парамезонефральних проток, за допомогою реконструювання вивчені анатомічні структури в об'ємному зображенні.

Виконане дослідження доповнює існуючі уявлення про ембріогенез і становлення топографії парамезонефральних проток та їх похідних (маткові труби), з нових позицій висвітлює їх структурну організацію в період внутрішньоутробного розвитку, що має важливе значення для визначення морфологічних передумов виникнення деяких природжених вад та варіантів будови маткових труб.

Практичне значення одержаних результатів. Результати дисертаційної роботи можуть бути основою для подальшого вивчення ембріотопографії маткових труб на матеріалі від матерів з певною клінічною патологією, а також критеріями норми при вивченні розвитку внутрішніх жіночих статевих органів в екологічно несприятливих регіонах.

Результати вивчення динаміки становлення топографії маткових труб можуть бути використані в перинатології та дитячій гінекології як анатомічна основа для обґрунтування раціональних діагностичних та лікувальних прийомів. Основні положення дисертації можна доповнити посібники, атласи та монографії з ембріології, нормальної та клінічної анатомії сечово-статевої системи.

Одержані дані є теоретичною основою для наступних експериментальних, порівняльно-анатомічних та порівняльно-ембріологічних досліджень у клінічній анатомії та ембріології. Результати досліджень (патент № 47312, 2010) можуть бути застосовані в лабораторіях скринінгу ембріонального матеріалу для оцінки ступеня дозрівання та прогнозування життєздатності плода, пренатальної діагностики відхилень від нормального розвитку та розроблення методів їх корекції.

Результати дисертаційного дослідження впроваджені в навчальний процес і науково-дослідну роботу кафедр: анатомії людини – Донецького національного медичного університету ім. М. Горького, Вінницького національного медичного університету ім. М.І. Пирогова, Львівського національного медичного університету ім. Данила Галицького, Кримського державного медичного університету ім. С.І. Георгієвського та Луганського державного медичного університету, Української медичної стоматологічної академії (м. Полтава), Університету медицини і фармації імені Н. Тестеміцану (м. Кишинів, Молдова); оперативної хірургії та топографічної анатомії – Національного медичного університету ім. О.О.Богомольця (м. Київ), Вінницького національного медичного університету ім. М.І. Пирогова, Одеського національного медичного університету та Харківського національного медичного університету.

Особистий внесок здобувача. Автором самостійно проаналізована наукова література, обґрунтована ідея і тема дослідження, складений план та робоча програма, виконані морфологічні дослідження на зародках, передплодах і плодах людини; проведено статистичне оброблення, аналіз та узагальнення одержаних результатів. Здобувачем написані всі розділи дисертації, відредаговано та оформлено її текст. Висновки роботи сформульовані разом з науковим керівником. У наукових працях, опублікованих у співавторстві, використано фактичний матеріал та ідеї автора.

Апробація результатів дослідження. Основні положення дисертаційної роботи оприлюднені на: науково-практичних конференціях професорсько-викладацького складу Буковинського державного медичного університету (Чернівці, 2008-2010); науково-практичній конференції «Морфологічний стан тканин і органів систем організму в нормі та патології» (Тернопіль, 2009);

Всеукраїнській науково-практичній конференції «Медична наука – 2009» (Полтава, 2009); VI міжнародній медико-фармацевтичній конференції студентів та молодих вчених (Чернівці, 2009); Всеукраїнській науковій конференції «Актуальні проблеми морфологічних досліджень», присвяченій пам'яті професора В.О. Козлова (Дніпропетровськ, 2009); VII науково-практичній конференції з міжнародною участю студентів та молодих вчених «Науковий потенціал молоді – прогрес медицини майбутнього» (Ужгород, 2009); науково-практичній конференції «Актуальні проблеми функціональної морфології та інтегративної антропології», присвяченій 30-річчю науково-дослідної лабораторії функціональної морфології та генетики розвитку (Вінниця, 2009); науково-практичній конференції «Прикладні аспекти морфології», присвяченій пам'яті професора Б.В. Шутки (Івано-Франківськ, 2010); науково-практичній конференції «Актуальні проблеми морфології», присвяченій 70-річчю від дня народження професора Я.І. Федонюка (Тернопіль, 2010), 2-му науковому симпозиумі «Анатомо-хірургічні аспекти дитячої гастроентерології» (Чернівці, 2010).

Публікації. За матеріалами дисертації опубліковано 17 наукових робіт, з них – 6 статей у наукових фахових виданнях рекомендованих МОНмолодьспорт України, 10 робіт у вигляді тез доповідей на наукових конференціях, 1 патент України на корисну модель.

Обсяг та структура дисертації. Дисертація викладена українською мовою на 186 сторінках, з яких 156 сторінок залікового машинописного тексту й складається зі вступу, огляду літератури, матеріалів та методів дослідження, п'яти розділів власних досліджень, аналізу та узагальнення результатів досліджень, висновків, практичних рекомендацій, списку використаних джерел, з яких 149 викладені кирилицею та 83 – латиницею. Робота ілюстрована 55 рисунками, 5 таблицями та 2 діаграмами. Ілюстрації, таблиці, рисунки та діаграми займають 30 сторінок.

ОСНОВНИЙ ЗМІСТ

Матеріали і методи дослідження. Дослідження, проведенні при виконанні дисертаційної роботи «Особливості морфогенезу маткових труб у пренатальному періоді онтогенезу людини» виконані з дотриманням основних положень GCP (1996р.), Конференції Ради Європи про права людини та біомедицину (від 04.04.1997р.), Гельсинської деклараційної Всесвітньої медичної асоціації про етичні принципи проведення наукових медичних досліджень за участю людини (1964-2000 рр.) і наказу МОЗ України №690 від 23.09.2009 р. Матеріалом дослідження були 124 препарати зародків (13),

передплодів (40), плодів (71) людини, який одержували з акушерсько-гінекологічних закладів м. Чернівці. Для дослідження також використана колекція серій послідовних гістологічних та топографоанатомічних зрізів кафедри анатомії людини Буковинського державного медичного університету. Вік об'єктів дослідження визначали за таблицями Б.М. Петтена (1959), Б.П. Хватова, Ю.Н. Шаповалов (1969), А.И. Брусиловского, Л.С. Георгиевской (1985) – на підставі вимірювань тім'яно-куприкової довжини (ТКД). Для виконання нашого дослідження застосований комплекс морфологічних методів, який передбачає виготовлення і вивчення серій послідовних гістологічних та топографоанатомічних зрізів, звичайне і тонке препарування під контролем мікроскопа МБС-10, виготовлення графічних і пластичних реконструкцій, рентгенографію, а також комп'ютерну та магнітно-резонансну томографію.

Препарати зародків та передплодів ранніх стадій розвитку фіксували в 8-10 % розчині нейтрального формаліну протягом 2-3 тижнів. Після фіксації об'єкт протягом 1-2 діб промивали в проточній воді, а потім занурювали на добу в 35 % етиловий спирт, після чого тотально забарвлювали борним карміном протягом 1-3 діб (залежно від розмірів об'єкта). Зневоднювання препаратів виконували шляхом їх оброблення етиловим спиртом зростаючої міцності (від 30 % до абсолютного). Час перебування в спиртах – 1-3 діб, потім препарати заливали в парафін. Як проміжне середовище між спиртом та парафіном використовували хлороформ. Виготовлення серійних гістологічних зрізів з парафінових блоків проводили в одній із трьох площин тіла зародка, що при зіставленні отриманих даних дозволяло детально дослідити будову окремих структур та їх взаємовідношення.

Для з'ясування особливостей внутрішньої будови маткових труб проводили гістологічне дослідження обох труб у плодів однієї і тієї ж вікової групи водночас. Для отримання диференційованого поліхромного забарвлення різних тканин застосовували додаткове забарвлення зрізів на скельцях гематоксиліном і еозином. За необхідності (передплоди 18,0 мм і більше) застосовували попередню декальцинацію.

Макроскопічне дослідження трупів плодів проводили до та після фіксації. Після антропометричних вимірювань плодів епігастральним поперечним та серединним розтинами оголювали нижній поверх черевної порожнини, ділянки великого та малого таза. Препарування органів та структур таза здійснювали за методикою В.В. Кованова, Ю.М. Бомаша (1967). При цьому вивчали форму, зовнішню будову і топографію маткових труб, проводили морфометричні вимірювання.

Морфометричні показники маткових труб та їх топографію вивчали також на виготовлених топографоанатомічних зрізах. Здійснювали

горизонтальний зріз на рівні ребрових дуг, а також видаляли нижні кінцівки плода, встановлювали в вертикальному положенні нижню частину тулуба, а потім препарат заморожували. Із виготовленого таким чином препарату проводили фронтальні та горизонтальні зрізи через кожні 5,0 мм – залежно від розмірів плода. Зрізи виготовляли у фронтальній та горизонтальній площинах. На кожному зрізі вимірювали довжину та ширину маткових труб, вивчали особливості їх топографії. Для отримання просторових взаємовідношень маткових труб на ранніх стадіях внутрішньоутробного розвитку використовували спосіб графічної реконструкції.

Для дослідження особливостей зовнішньої будови, а в деяких випадках і взаємовідношень з оточуючими структурами на ранніх стадіях розвитку зародка використовували метод виготовлення пластичних реконструкцій С.И. Лебедкина в модифікації М.Г. Туркевича (1967).

Для визначення скелетотопії маткових труб у плодів людини застосували метод рентгенографії. Для вивчення рентгеноанатомії маткових труб використовували рентгеноконтрастний сірчаноокислий барій, який наносили тонким шаром на всю поверхню маткової труби. Після цього проводили рентгенографію на апараті EDR-750 В.

Для вивчення зовнішньої будови маткових труб та з метою зіставлення результатів з даними інших методів дослідження використали комп'ютерну томографію. На комп'ютерних томографах виконували до 10 горизонтальних зрізів (їх також називають аксіальними зрізами) товщиною 2-3 мм. Для встановлення не тільки скелетотопії маткових труб у плодів, але й їх анатомічної будови використовували метод магнітно-резонансної томографії.

Для встановлення достовірності проведених вимірювань макроскопічних морфологічних параметрів та їх вірогідності використали варіаційно-статистичне оброблення цифрових даних за допомогою програми Excel. Цифрові величини представлені вибірковими середніми (M) з довірчим інтервалом (9m) для вірогідності P = 95% за Стьюдентом.

Результати дослідження та їх аналіз. Найбільш суттєві результати, одержані в даному дослідженні, полягають у виявленні термінів закладки парамезонефральних проток і становлення топографії їх похідних (маткових труб), вперше досліджено становлення синтопії та гістотопографії маткових труб у пренатальному періоді онтогенезу, визначені критичні періоди в розвитку похідних парамезонефральних проток.

У зародків 8,0-9,0 мм ТКД збільшення розмірів первинних нирок супроводжувалось зменшенням кількості мезонефральних тілець. Водночас спостерігали інтенсивне зростання розмірів зачатків статевих залоз. У зародків 9,5 мм ТКД між статевими залозами та мезонефральною частиною статевого

гребеня виявляли щілиноподібну борозну, вистелену ціломічним епітелієм, що слід кваліфікувати як початок формування парамезонефральних проток.

У зародків 11,0-12,0 ТКД (6-й тиждень) спостерігаєли вигин мезонефроса, опуклістю спрямований дорсально. Зачатки статевих залоз розміщені на передньо-медіальній поверхні первинних нирок. Ціломічний епітелій, який вкриває мезенхімну масу статевих залоз переходить у зовнішній шар первинних нирок, мезонефральну та парамезонефральну протоки. Зачатки парамезонефральних проток мають незначний просвіт, який визначається латерально на рівні верхньої третини первинних нирок. Протяжність парамезонефральних проток досягає 660 ± 10 мкм, просвіт – $4 \pm 0,1$ мкм. Зважаючи на інтенсивне формування парамезонефральних проток, можна стверджувати, що стадія 11,0-12,0 мм ТКД є критичним періодом розвитку маткових труб як похідних названих структур. Мезенхімні тяжі, що простягаються каудально від статевих залоз і первинних нирок, слід кваліфікувати як початок формування повідця (Д.Г. Манчуленко, 1998; S.L. Kurt, 1993).

У 7-тижневих передплодів первинні нирки розміщені центрально, значно випинають у порожнину целома. До більшої частини передньо-медіальної поверхні первинних нирок примикають зачатки статевих залоз, до бічних поверхонь – сечово-статеві тяжі, в складі яких розташовані мезонефральні та парамезонефральні протоки. Довжина парамезонефричних проток досягає $1,2 \pm 0,01$ мм, товщина – 120 ± 4 мкм. Сечово-статеві комплекси розмежовані між собою дорсальною брижею, що вказує на їх інтенсивний ріст.

Характерною особливістю 7-го тижня внутрішньоутробного розвитку є початок редукції первинних нирок. Цей процес відбувається у краніокаудальному напрямку. Цю стадію ембріогенезу також вважаємо критичною. Внаслідок нерівномірної проліферації ціломічного епітелію просвіт парамезонефральних проток біля сечово-статевої пазухи майже відсутній, що слід кваліфікувати як стадію фізіологічної атрезії. Діаметр просвіту парамезонефральних проток на рівні верхньої третини первинних нирок досягає $4 \pm 0,1$ мкм, каудальніше – $2 \pm 0,05$ мкм. Відсутність реканалізації проток може спричинити недорозвиток або їх атрезію, що слід вважати критичним періодом у розвитку цих структур.

Сечово-статеві тяжі, в складі яких простягаються мезонефральні та парамезонефральні протоки, розташовані над внутрішньою поверхнею целома, медіально та відокремлюються. Каудальні кінці парамезонефральних проток визначали на межі між середньою та нижньою третинами первинних нирок. Позаду краніального ледь розширеного відділу парамезонефральної протоки виявляли діафрагмальну зв'язку мезонефроса. Парамезонефральна протока на

рівні верхньої третини первинної нирки розміщена латерально відносно мезонефральної протоки.

У передплодів 18,0-19,0 мм ТКД (кінець 7-го тижня) парамезонефральні протоки визначали уздовж вертикальних відділів сечово-статевих тяжів, аж до рівня повідців статевих залоз. Нижче рівня каудальних полюсів первинних нирок сечово-статеві тяжі мали косий напрямок. Водночас змінюється розміщення парамезонефральних проток у складі сечово-статевих тяжів, які з латерального положення в вертикальному відділі тяжа переміщуються вентрально по відношенню до мезонефральних проток.

На 8-му тижні сечово-статеві комплекси частково відмежовані від зачатка діафрагми. Краніальні відділи сечово-статевих комплексів розміщуються на рівні ІХ грудного сегмента, каудальні відділи – на рівні V поперекового сегмента. Спостерігали ледь помітну асиметрію в розташуванні сечово-статевих комплексів, що пояснюється різними вертикальними розмірами первинних нирок та надиркових залоз. Парамезонефральні та мезонефральні протоки розташовані паралельно в краніальному відділі. В каудальному відділі парамезонефральна протока розміщена вентральніше мезонефральної. Просвіт парамезонефральної протоки вистелений псевдобагаторядним епітелієм, ядра клітин якого переважно округлої форми. Незначне ущільнення мезенхімних клітин, які стикаються з базальною мембраною епітеліальної вистилки парамезонефральної протоки, свідчить про закладку її м'язового шару. На цій стадії відмічали появу просвіту каудальних відділів парамезонефральних проток, що вказує на початок реканалізації, і також слід кваліфікувати критичним періодом їх розвитку. У сечово-статевих тяжях парамезонефральним протокам належить вентральне положення; нижче первинних нирок вони спрямовані косо, перетинаючи спереду мезонефральні протоки. Мезенхімний шар навколо парамезонефральної та мезонефральної проток з'єднаний з нижнім кінцем статевої залози та передньою стінкою живота. У подальшому розвитку описані мезенхімні тяжі трансформуються відповідно у власну зв'язку яєчника та круглу зв'язку матки.

Процес редукції первинних нирок охоплює бічні відділи їхньої верхньої третини. Визначали тільки окремі мезонефральні каналні, які розташовані переважно сегментарно. Уздовж бічних та присерединних поверхонь сечово-статевих тяжів простягаються поздовжні борозни, які ззовні обмежують мезонефральні (дорсально) та парамезонефральні (вентрально) протоки, що узгоджується з дослідженнями Г.С. Соловьева и др. (2002).

У передплодів 27,0-28,0 мм ТКД (друга половина 8-го тижня) відбувається з'єднання середніх ділянок сечово-статевих тяжів, що супроводжується деякими змінами в топографії їх складових. У косих відділах

тяжів між прямою кишкою та сечово-статевою пазухою парамезонефральні протоки розташовані в передньоверхньому положенні, а мезонефральні – в задньонижньому. Парамезонефральні протоки каудальніше місця з'єднання сечово-статевих тяжів мають вертикальний напрямок. Отже, на даній стадії розвитку в парамезонефральній протоці розрізняються такі відділи: краніальний (вертикальний), середній (косий) і каудальний (вертикальний). Мезонефральні протоки розміщені латерально по відношенню до каудальних (вертикальних) відділів парамезонефральних проток.

Сечово-статева пазуха має відносно великі розміри, в її задньонижньому відділі відкриваються мезонефральні протоки і сечоводи, між якими визначається незначне підвищення у вигляді горбика. До передніх поверхонь сечово-статевих комплексів примикають печінка, дорсальна брижа, підшлункова залоза. Задні поверхні сечово-статевих комплексів, особливо первинні нирки, торкаються бічних поверхонь постійних нирок.

Наприкінці 8-го тижня (29,0-30,0 мм ТКД) відбувається диференціювання статевих залоз за статтю, тобто можна визначити їх подальший розвиток за статевою ознакою, що узгоджується з дослідженнями В.Ф. Марчука (2005). Пластичне реконструювання передплода 30,0 мм ТКД показало наявність певної динаміки в розміщенні органів сечово-статевого комплексу. Статева залоза відмежована щілиною від каудального відділу мезонефроса. Парамезонефральна протока (середній відділ) перетинається з мезонефральною протокою. Каудальний відділ мезонефральної протоки відмежований борозною від дистального відділу парамезонефральної протоки.

У 9-тижневих передплодів вертикальні відділи сечово-статевих тяжів відмежовані від первинних нирок. Розміщені в вертикальних відділах сечово-статевих тяжів парамезонефральні протоки диференціюються в маткові труби, про що свідчить наявність незначних отворів на верхівках краніальних їх відділів. Сечово-статеві тяжі мають косий напрямок і на цьому рівні вони з'єднуються. Над входом у таз сечово-статеві тяжі розміщені вертикально, відбувається з'єднання парамезонефральних проток, обабіч яких розташовані мезонефральні протоки. Каудальні відділи парамезонефральних проток межують з дорсальною стінкою сечово-статевої пазухи, в той час як нижні кінці мезонефральних проток виявляються в товщі стінки.

Сечово-статеві тяжі (мезонефральна та парамезонефральна протоки) виступають над верхніми кінцями первинних нирок і нижче постійних нирок. Мезонефральні та парамезонефральні протоки чітко розмежовані прошарком пухко розміщених клітин мезенхіми. Просвіт парамезонефральних проток значно переважає над просвітом мезонефральних проток. Дистальні кінці парамезонефральних проток входять у товщу дорсальної стінки сечово-статевої

пазухи, утворюючи випин слизової оболонки. До бічних поверхонь сечовостатевих комплексів зліва примикає сигмоподібна ободова кишка, справа – сліпа кишка та клубова кишка.

У 10-тижневих передплодів внаслідок з'єднання нижніх вертикальних відділів парамезонефральних проток формується спільний матково-піхвовий канал, вистелений псевдобагатошаровим епітелієм. Навколо матково-піхвового каналу спостерігається інтенсивне нагромадження мезенхімних клітин. Матково-піхвовий канал розмежований мезенхімною перегородкою. Краніальна і каудальна ділянки перегородки потовщені, а центральна частина стоншена. Мезонефральні протоки мають фрагментарний просвіт. Графічна реконструкція передплода 50,0 мм ТКД демонструє початок розсмоктування мезенхімної перегородки матково-піхвового каналу. Мезенхімні клітини зменшені в розмірах, та відмічали деструкцію їх ядер. Процес розсмоктування даної перегородки завершується у передплодів 55,0 мм ТКД.

На 11-му тижні (54,0-66,0 мм ТКД) верхні вертикальні відділи сечовостатевих тяжів у зв'язку з редуцією мезонефральних проток містять переважно парамезонефральні протоки, які відмежовані одна від другої пухким прошарком мезенхіми. З цих відділів парамезонефральних проток формуються маткові труби. Косі (середні) відділи парамезонефральних проток з подальшим розвитком трансформуються у внутрішньоматкові частини маткових труб. Нижні каудальні відділи парамезонефральних проток перетворюються у матку та верхні дві третини піхви. Нижня третина піхви розвивається із сечово-статевої пазухи. Проведені макро- та мікроскопічні дослідження дають підстави вважати, що маткові труби і матка в передплодів даної вікової групи в основному сформовані. Завдяки сформованому отвору матково-піхвовий канал сполучається з порожниною сечово-статевої пазухи в ділянці мюллерового горбика.

У 12-тижневих передплодів краніальні кінці маткових труб розширені, набувають лійкоподібної форми. Зовнішній край лійки труби зигзагоподібний, що є свідченням початку формування торочок. Маткові труби з'єднані з внутрішньою поверхнею таза зв'язками, між листками яких ближче до лійки розташовуються не редуковані ділянки первинних нирок. Просвіти мезонефральних проток зменшені до $6 \pm 0,1$ мкм, а в окремих ділянках вони відсутні. Маткові труби розміщені в товщі брижового краю маткової труби і визначаються аж до сечово-статевої пазухи.

Наприкінці 12-го тижня маткові труби розміщені в черевній порожнині вертикально, вище термінальної лінії. Торочки труби представлені у вигляді слабо виражених горбиків, які примикають до трубного кінця яєчника. Позаду маткових труб вертикально розміщені яєчники. Трансформація парамезонефральних проток у їх похідні (маткові труби, матку, верхню частину

півхи) супроводжується відповідними гістологічними змінами їх стінок. Стінка маткових труб має слабо виражену пошарову будову: слизова оболонка, власна пластинка слизової оболонки, м'язова оболонка. В межах дна матки визначали виражену заглибину як наслідок незавершеного розвитку похідних парамезонефральних проток.

У 4-місячних плодів маткові труби розміщені в порожнині великого таза, вкриті очеревиною з усіх боків, межі між анатомічними частинами труби ми не виявили. Спостерігається незначне переважання розмірів правих маткових труб над лівими.

У 5-місячних плодів загальна довжина маткових труб, довжина їх анатомічних частин (лійки, ампули, перешийка) майже однакові як справа, так і зліва. Малий таз на цій стадії розвитку вміщує тільки шийку матки, незначну частину сечового міхура і дистальний відділ прямої кишки.

У 6-місячних плодів спостерігали асиметрію розмірів маткових труб. При морфометричному дослідженні загальної довжини розмірів їх анатомічних частин виявлено переважання довжини правої маткової труби та розмірів її частин над лівою. Асиметрія розмірів маткових труб, визначається у більшості 7-місячних плодів. У становленні топографоанатомічних взаємовідношень маткових труб у 8-10-місячних плодів також характерна асиметрія як за топічним положенням, так і за їх розмірами. Загальна довжина правої маткової труби, а також її частин переважає довжину лівої та її частин у більшості досліджених плодів.

Отже, виявлене під час дослідження в більшості 4-10-місячних плодів переважання загальної довжини правої маткової труби та її анатомічних частин над довжиною лівої від 2,1 до 3,4 мм слід вважати фізіологічною асиметрією цих органів. Значне переважання морфометричних параметрів однієї маткової труби над другою слід вважати патологічною асиметрією, оскільки виражена довжина маткової труби може бути однією із причин виникнення ектопічної (трубно) вагітності (О.С. Чернецька, 2000). Виявлені нами поодинокі випадки переважання загальної довжини лівої маткової труби над правою можна пояснити механізмом ліво-, або правобічного розвитку організму людини, хоча Т. Leonte et al. (2003) вважають, що прискорений або сповільнений розвиток маткових труб пов'язаний з характером кровопостачання.

За нашими дослідженнями, як праві маткові труби, так і ліві у 4-5-місячних плодів частіше прямі, розташування їх у черевній порожнині – від вертикального до косого. У 6-10-місячних плодів маткові труби частіше звивисті, розміщення їх в порожнині великого таза – від косого до горизонтального. У 7-місячних плодів довжина маткових труб порівняно з 4-місячними плодами збільшені майже вдвічі, а в 10-місячних – більше ніж

втричі. За нашими даними, у 87,4% плодів права маткова труба довша, ніж ліва. Нами встановлено, що інтенсивне збільшення довжини маткових труб відзначається у 7-, 9- і 10-місячних плодів.

У 4-5-місячних плодів маткові труби мають вертикальний напрямок, причому права маткова труба має незначні вигини, без чітких меж між її анатомічними частинами, ліва – частіше пряма. У 6-7-місячних плодів як у правій, так і у лівій матковій трубі з'являються чітко виражені звуження (від 2 до 4). Найбільш постійним є звуження між ампулою та перешийком труби. Положення маткових труб в основному косо. У 8-10-місячних плодів кількість звужень маткових труб збільшується від 2 до 8 справа та від 2 до 6 – зліва. Яєчники зазвичай розміщені над трубами. Найбільш постійним є звуження між ампулою та перешийком труби, що, на нашу думку, має фізіологічне значення. Спостерігаються такі форми маткових труб: прямі, вигнуті, у вигляді “гофрованої” труби, у формі латинської літери “L”, “С” та у формі гачка.

Торочки лійки маткової труби в більшості випадків розвинені слабо, мають вигляд горбиків або пластинчастих відростків кількістю 16-18, як правило, примикають до трубного кінця яєчника, рідше до пристінкової очеревини бічної стінки живота. Просвіт черевного отвору маткової труби у 7-10-місячних плодів коливається в межах 450,0-550,0 мкм в обох маткових трубах, а просвіт маткової частини – 160,0-180,0 мкм.

Динаміка росту маткових труб і матки наведено на рисунку 1. Сповільнений ріст маткових труб та матки спостерігається у 4-6-місячних плодів, а інтенсивне зростання їх довжини відзначається у 7-9-місячних плодів. Причому довжина матки найінтенсивніше зростає у 9-10-місячних плодів (у порівнянні з матковими трубами). Зростання довжини яєчників відбувається у 8-10-місячних плодів, що відповідає темпам росту маткових труб та матки.

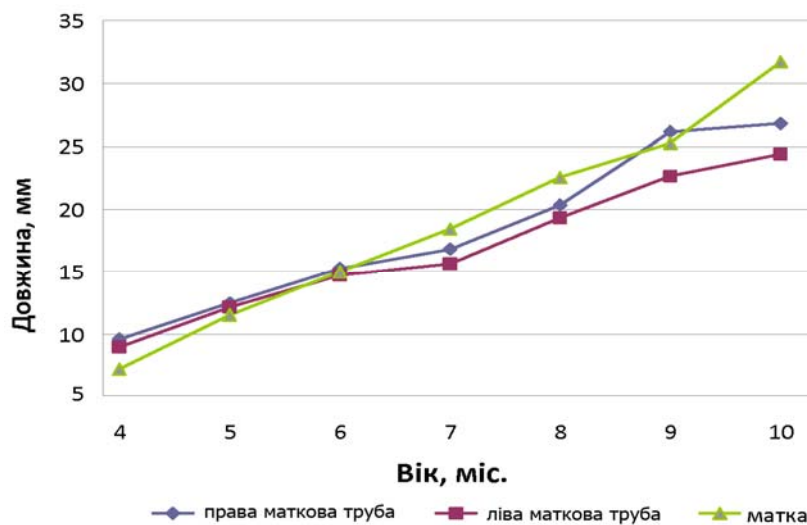


Рис. 1. Довжина маткових труб і матки у плодовому періоду.

На положення маткових труб значною мірою впливають ступінь розвитку кишечника. При вираженому збільшенні довжини тонкої і товстої кишок, як правило, маткові труби розміщені косо, і навіть горизонтально.

Топографія маткових труб також залежить від ступеня розвитку та положення яєчників. Вивчення взаємовідношень цих органів показало, що чим більша довжина яєчників, тим похиліше розміщення маткових труб. У більшості плодів яєчники розташовані медіальніше по відношенню до маткових труб, спереду або позаду труби. Позаду маткових труб розміщуються сечоводи, зовнішні та внутрішні клубові судини, затульний та статево-стегновий нерви, знизу примикають пупкові артерії. Брижа маткової труби утворена двома листками очеревини, які без чітких меж переходять у пристінкову очеревину великого таза. Вона здебільшого простягається від підвішувальної зв'язки яєчника до його власної зв'язки.

При рентгенологічному дослідженні 10-місячних плодів встановлено, що маткові труби розміщені горизонтально в порожнині великого таза, на рівні верхнього краю V поперекового хребця. На горизонтальних сканах комп'ютерної томографії м'які тканини органів та структур утворюють майже однорідну масу, серед якої можна виділити сечовий міхур та пряму кишку, між якими розміщена матка та маткові труби. Магнітно-резонансна томографія показала чіткіші зображення внутрішніх органів, зокрема, маткових труб, матки, яєчників, порівняно з рентгенографією та комп'ютерною томографією.

За допомогою гістологічного та топографічного дослідження встановлено, що в передплодів 79,0 мм ТКД (3-місяці) просвіт маткової труби вистелений одношаровим циліндричним епітелієм. Товщина слизової оболонки по всій довжині труби майже однакова. Власна пластинка слизової оболонки не виражена, м'язова оболонка представлена товстим шаром мезенхіми, в якому виявляються циркулярно та поздовжньо спрямовані волокна, що свідчить про формування колового та поздовжнього м'язових шарів маткової труби. Зовні труба покрита мезотелієм. Просвіт маткової труби в ділянці лійки та перешийка щілиноподібний, в ампулярній – неправильної циліндричної форми. У плодів 81,0-185,0 мм ТКД (4-5 місяців) в основному сформовані всі шари маткових труб (слизова, м'язова та серозна оболонки), але без чітких меж між ними.

У плодів 186,0-270,0 мм ТКД (6-7 місяців) епітелій чітко відокремлений від власної пластинки. На цій стадії розвитку сформована базальна мембрана. Строму кожної фібрії утворює пухка сполучна тканина власної пластинки. В ній визначаються тонкі колагенові волокна та дрібні клітини з темними базофільними ядрами. Слизова оболонка представлена розгалуженими складками. Серед клітин циліндричного епітелію виявляються секреторні клітини з більш великими ядрами, розміщеними базально. У власній пластинці

слизової оболонки розміщені артеріоли, венули та лімфатичні капіляри. М'язова оболонка лійки, ампули, перешийка та маткової частини труби представлена двома шарами гладеньких міоцитів: коловим та поздовжнім. Окрім циркулярних та поздовжніх волокон, між шарами виявляються косі тяжі міоцитів. Між міоцитами в прошарках пухкої сполучної тканини визначаються артеріоли, оточені циркулярно розміщеними гладенькими міоцитами та адвентиційними клітинами, а також тонкостінні венули, оточені колагеновими волокнами та поодинокими адвентиційними клітинами. Коловий шар м'язової оболонки маткової труби становить 2/3 товщини м'язової оболонки в цілому.

У плодів 271,0-378,0 мм ТКД (8-10 місяців) лійка має добре виражений просвіт, заповнений значно розгалуженими складками слизової оболонки. У поодиноких циліндричних клітинах візуалізовані війки. Строма торочок представлена пухкою сполучною тканиною, в якій виявлені тонкі колагенові волокна та дрібні клітини з базофільними ядрами. М'язова оболонка вкрита серозною оболонкою. Просвіт ампули маткової труби широкий і майже повністю закритий розгалуженими гребінцями. Серед циліндричних клітин слизової оболонки трапляються трубні екзокриноцити та війчасті епітеліоцити. У власній пластинці кількість артеріол, венул та лімфатичних капілярів була більшою ніж у плодів 6-7 місяців. Просвіт перешийка маткової труби значно менших розмірів, ніж у лійці та ампулярній частині труби. Слизова оболонка утворює від 3 до 6 невисоких, частіше широких та нерозгалужених гребінців. У сполучній тканині власної пластинки тонкі колагенові волокна зібрані в пучки. Просвіт маткової частини труби чітко виражений. Кількість складок слизової оболонки збільшилась до 8-10. Епітелій на більшій частині чітко відмежований від власної пластинки. У деяких ділянках складок слизової оболонки відсутня чітка межа між епітелієм та компонентами сполучної тканини.

М'язова оболонка ампули сформована двома шарами гладеньких міоцитів.

Спостерігається переважання внутрішнього циркулярного шару над поздовжнім. Між зазначеними шарами трапляються пучки гладеньких міоцитів косою спрямування. Збільшена кількість судин гемомікроциркуляторного русла.

М'язова оболонка перешийка переважає за товщиною всі інші шари маткової труби. Особливістю м'язової оболонки є відсутність між шарами прошарків сполучної тканини. Більшість судин гемомікроциркуляторного русла розташовані між слизовою та м'язовою оболонками труби. Одержані нами дані відрізняються від дослідження Ingerbir Singh (2007), згідно з яким найтовстішим є коловий шар маткової частини труби.

В цілому товщина стінки маткової труби зростає в напрямку від її лійки до маткової частини. Якщо товщина стінки лійки становить 180,0-190,0 мкм, то в ділянці перешийка вона збільшується до 580,0-620,0 мкм (10-місячні плоди). Наше дослідження показало, що найтовстішим шаром стінки маткової труби є м'язова оболонка, товщина якої, як і інших шарів труби, також зростає від черевного до маткового кінця. У всіх анатомічних частинах маткової труби (лійка, ампула, перешийок, маткова частина) циркулярний м'язовий шар за товщиною переважає над поздовжнім у 2,5-2,8 рази. Слизова оболонка труби найтовстіша в ділянці перешийка (90,0-100,0 мкм), найтонша в межах ампули (60,0-70,0 мкм).

Отже, у нашому дослідженні вперше комплексно вивчені хронологічні закономірності розвитку і становлення топографії маткових труб, їх топографоанатомічні взаємовідношення у динаміці внутрішньоутробного розвитку.

Вперше вивчена гістотопографія маткових труб та її анатомічних частин (лійки, ампули, перешийка та маткової частини) у плодовому періоді. Визначені динаміка змін морфометричних параметрів, критичні періоди та передумови можливого виникнення варіантів будови та природжених вад маткових труб.

ВИСНОВКИ

У дисертації за допомогою сучасних методів анатомічного дослідження наведено теоретичне узагальнення і нове вирішення актуального питання щодо визначення просторово-часових взаємовідношень маткових труб у динаміці внутрішньоутробного періоду онтогенезу людини. Одержані дані мають науково-практичне значення в перинатальній анатомії як основа для подальших анатоמו-експериментальних досліджень.

1. Зачатки парамезонефральних проток у вигляді поздовжніх борозен виявляються на передньобічній поверхні первинних нирок, латеральніше мезонефральних проток у зародків 6 тижнів (9,5 мм).

2. Протягом передплодового періоду онтогенезу (7-12 тижнів) спостерігається асинхронна редукція первинних нирок (мезонефросів) та морфометрична асиметрія парамезонефральних проток: довжина правої парамезонефральної протоки ($2,7 \pm 0,05 - 3,1 \pm 0,02$ мм) переважає над довжиною лівої ($2,6 \pm 0,05 - 2,9 \pm 0,02$ мм), а зовнішній діаметр лівої ($30,0 \pm 2 - 340,0 \pm 10$ мкм) переважає над діаметром правої ($18,0 \pm 2 - 310 \pm 10$ мкм).

3. На 9-му тижні ембріогенезу каудальні відділи парамезонефральних проток з'єднуються з утворенням міжпротокової перегородки (передплоди 37,0

мм), зворотний розвиток якої починається у передплідів 40,0 мм (кінець 9-го тижня). Маткові труби як анатомічні структури визначаються на 12-му тижні (65,0-79,0 мм) ембріогенезу.

4. У плодовому періоді онтогенезу для маткових труб властивим є взаємопримикання з яєчниками, сечоводами, петлями тонкої і товстої кишок, чим зумовлені їхня форма та положення.

5. Типовим для маткових труб у плодів є наявність анатомічних звужень: справа від 2 до 8, зліва від 2 до 6; найбільш виражені звуження спостерігаються між ампулою та перешийком маткової труби, між перешийком та її матковою частиною.

6. Протягом плодового періоду зростання органометричних параметрів ампули маткових труб (збільшення її довжини і товщини справа в 2,9 та 2,3 рази, зліва – 2,4 та 1,8 рази) випереджає темпи зростання аналогічних параметрів лійки (справа – в 2,3 та 2,2 рази, зліва – 2,1 та 2,0 рази), перешийка (справа – в 2,1 та 1,3 рази, зліва – 1,9 та 1,2 рази) та маткової частини (збільшення її довжини справа в 2,2 рази, зліва – 2,1 рази). Товщина стінки маткової труби зростає в напрямку від її лійки до маткової частини в 3,3 рази.

7. М'язова оболонка маткових труб у плодів сформована коловим та поздовжнім шарами гладеньких міоцитів; товщина колового м'язового шару переважає товщину поздовжнього в 2,5-2,8 рази. Слизова оболонка маткової труби у 10-місячних плодів найтовстіша в ділянці перешийка ($100,0 \pm 10,0$ мкм) та найтонша в ампулярній частині ($70,0 \pm 10,0$ мкм).

8. Критичними періодами пренатального розвитку маткових труб є кінець 6-го тижня (12,0 мм), коли відбувається інтенсивне формування парамезонефральних проток, 8-й тиждень (20,0 мм) як стадія їх реканалізації та 10-й тиждень (47,0 мм), коли формується матково-півховий канал.

СПИСОК НАУКОВИХ ПРАЦЬ, ОПУБЛІКОВАНИХ ЗА ТЕМОЮ ДИСЕРТАЦІЇ

1. П'ятницька Т. В. Морфогенез сечово-статевої системи в ембріогенезі людини / Т. В. П'ятницька // Науковий вісник Ужгородського університету, серія "Медицина". – 2009. – Вип. 37. – С. 47-49.

2. Ахтемійчук Ю. Т. Ембріогенез жіночих внутрішніх статевих органів та передумови розвитку природжених вад / Ю. Т. Ахтемійчук, Т. В. П'ятницька // Вісник проблем біології і медицини. – 2010. – Вип. 3. – С. 13-18. (Здобувач провела пошук та аналіз наукової літератури).

3. П'ятницька Т. В. Морфогенетичні перетворення парамезонефральних проток в ембріональному періоді онтогенезу / Т. В. П'ятницька // Biomedical and

Biosocial Anthropology. – 2010. – № 14. – С. 90-94.

4. П'ятницька Т. В. Ембріотопографічні особливості розвитку похідних парамезонефральних проток / Т. В. П'ятницька // Науковий вісник Ужгородського університету, серія “Медицина”. – 2010. – Вип. 38. – С. 47-50.

5. Ахтемійчук Ю. Т. Топографоанатомічна характеристика маткових труб у плодовому періоді онтогенезу людини / Ю. Т. Ахтемійчук, Т. В. П'ятницька // Клінічна анатомія та оперативна хірургія. – 2010. – Т. 9, № 3. – С. 82-85. (Здобувач самостійно виконала морфологічні дослідження, статистично опрацювала одержані результати, сформулювала висновки).

6. Ахтемійчук Ю.Т. Гістотопографія маткових труб у плодів людини / Ю. Т. Ахтемійчук, Т. В. П'ятницька // Клінічна анатомія та оперативна хірургія. – 2010. – Т. 9, № 4. – С. 50-54. (Здобувач самостійно виконала морфологічні дослідження, статистично опрацювала одержані результати, сформулювала висновки).

7. Пат. на корисну модель № 47312, Україна, МПК (2009) А 61В 5/00. Спосіб визначення критеріїв оцінки розвитку маткових труб у перинатальному періоді онтогенезу / Ю. Т. Ахтемійчук, Т. В. П'ятницька; заявник та патентовласник БДМУ. - № 200908271 ; заявл. 05.08.2009 ; опуб.25.01.2010, Бюл. № 2.

8. Ахтемійчук Ю.Т. Анатомія маткових труб у 4-місячних плодів людини / Ю. Т. Ахтемійчук, Т. В. П'ятницька // Актуальні проблеми функціональної морфології та інтегративної антропології. Прикладні аспекти морфології, присвячених 30-річчю науково-дослідної лабораторії функціональної морфології та генетики розвитку та пам'яті професорів-морфологів Терентьєва Г.В., Роменського О.Ю., Когана Б.Й. : мат. наук.-практ. конф. : тези доп. – Вінниця, 2009. – С. 21. (Здобувач самостійно виконала морфологічні дослідження).

9. П'ятницька Т. В. Особливості будови маткових труб у 6-місячних плодів людини / Т. В. П'ятницька // Науковий потенціал молоді – прогрес медицини майбутнього : мат. VII наук.-практ. конф. з міжнар. участю студентів та молодих вчених : тези доп. – Ужгород, 2009. – С. 129.

10. Пятницкая Т. В. Синтопия маточных труб у 7-месячных плодов человека / Т. В. Пятницкая // Научная организация деятельности анатомических кафедр в современных условиях : мат. междунар. науч.-практ. конф. руководителей анатомических кафедр и институтов вузов СНГ и Восточной Европы, посвященной 75-летию УО ВГМУ : тезисы докл. – Витебск, 2009. – С. 240-241.

11. Ахтемійчук Ю. Т. Особливості будови та синтопії внутрішніх жіночих статевих органів у 8-місячних плодів / Ю. Т. Ахтемійчук, Т. В.

П'ятницька // Актуальні питання ембріологічних досліджень : мат. Всеукр. наук.-практ. конф. : тези доп. – Дніпропетровськ, 2009. – С. 12-13. (Здобувач самостійно проаналізувала одержані результати, підготувала матеріали до друку).

12. П'ятницька Т. В. Анатомія маткових труб у 9-місячних плодів людини / Т. В. П'ятницька // Актуальні проблеми сучасної медицини : мат. Всеукр. наук.-практ. конф. “Медична наука” : Тези доп. – Полтава, 2009. – Т. 9, Вип. 4. – С. 211.

13. Ахтемійчук Ю. Т. Синтопія внутрішніх жіночих статевих органів у 10-місячних плодів / Ю. Т. Ахтемійчук, Т. В. П'ятницька // Прикладні аспекти морфології : мат. наук.-практ. конф., присвяченої пам'яті професора Б.В. Шутки : тези докл. – Івано-Франківськ, 2010. – С. 23-24. (Здобувач самостійно провела морфологічні дослідження та аналіз одержаних результатів).

14. П'ятницька Т. В. Гістотопографія маткових труб у 10-місячних плодів / Т. В. П'ятницька // Анатоми-хірургічні аспекти дитячої гастроентерології : мат. 2-го наук. симпозіуму : тези доп. – Чернівці, 2010. – С. 98-99.

15. Ахтемійчук Ю. Т. Топографоанатомические особенности маточных труб в плоде в периоде онтогенеза / Ю. Т. Ахтемійчук, Т. В. П'ятницька // Матеріали докладов Х Конгресса Международной ассоциации морфологов // Морфология. – 2010. – Т. 137, № 4. – С. 22. (Здобувач самостійно провела статистичну обробку та аналіз одержаних результатів).

16. П'ятницька Т.В. Развитие половой системы в эмбриональном периоде / Т. В. П'ятницька // Проблемы, достижения и перспективы развития медико-биологических наук и практического здравоохранения: труды Крымского государственного медицинского университета им. С.И. Георгиевского. - Симферополь, 2010. – Т. 146, Ч. 6. – С. 91.

17. Marchuk V. F. Some histological and morphological peculiarities of uterine tubes in human fetuses / V. F. Marchuk, T. V. P'iatnyts'ka, T. A. Tymchuk // 21st European students' conference Promising medical students Willing to Look beyond, 13th-17th October 2010 // European Journal of Medical Research. – Vol. 15, Suppl.1. – P. 5. (Здобувач самостійно виконала морфологічні дослідження).

АНОТАЦІЯ

П'ятницька Т.В. Особливості морфогенезу маткових труб у пренатальному періоді онтогенезу людини. – На правах рукопису.

Дисертація на здобуття наукового ступеня кандидата медичних наук за спеціальністю 14.03.01 – нормальна анатомія. – Вінницький національний медичний університет імені М.І. Пирогова МОЗ України, Вінниця, 2012.

Дисертація присвячена вивченню особливостей морфогенезу і

становлення топографії маткових труб у пренатальному періоді онтогенезу людини. Вперше за допомогою сучасних методів анатомічного дослідження наведено теоретичне узагальнення і нове вирішення актуального питання щодо визначення просторово-часових взаємовідношень маткових труб у динаміці внутрішньоутробного періоду онтогенезу людини. Ембріотопографічне становлення парамезонефральних проток відбувається в тісному морфологічному зв'язку з розвитком мезонефральних проток, статевих залоз, первинних і постійних нирок. Установлені особливості формування маткових труб як похідних парамезонефральних проток. У динаміці передплодового періоду онтогенезу виявлена асинхронна редукція первинних нирок (мезонефросів) та морфометрична асиметрія парамезонефральних проток. Визначені топографоанатомічні взаємовідношення маткових труб із становленням будови матки та яєчників у плодів. Досліджені гістотопографічні особливості маткових труб у плодovому періоді онтогенезу, визначені періоди прискороного та сповільненого їх росту. Установлений взаємозв'язок морфогенезу маткових труб із становленням будови матки та яєчників, сечоводів і кишечника, чим зумовлені їхня форма та положення. Уточнені терміни та морфологічні передумови варіантної анатомії маткових труб. Найбільш виражені звуження спостерігалися між ампулою та перешийком маткової труби, між перешийком та її матковою частиною.

Ключові слова: маткові труби, пренатальний період, людина, анатомія.

АННОТАЦІЯ

Пятницкая Т.В. Особенности морфогенеза маточных труб в пренатальном периоде онтогенеза человека. – На правах рукописи.

Диссертация на соискание научной степени кандидата медицинских наук по специальности 14.03.01 – нормальная анатомия. – Винницкий национальный медицинский университет имени Н.И. Пирогова МЗ Украины, Винница, 2012.

Диссертация посвящена изучению особенностей морфогенеза и становления топографии маточных труб в пренатальном периоде онтогенеза человека. Впервые с помощью современных методов анатомического исследования приведено теоретическое обобщение и новое решение актуальной задачи относительно определения пространственно-временных взаимоотношений маточных труб в динамике внутриутробного периода онтогенеза человека. Уточнены и дополнены данные относительно источников и сроков закладки парамезонефральных протоков. Установлено, что зачатки парамезонефральных протоков определяются у 6-недельных зародышей. Эмбриотопографическое становление парамезонефральных протоков происходит в тесной морфологической связи с развитием мезонефральных

протоков, половых желез, первичных и постоянных почек. Маточные трубы, как производные парамезонефральных протоков, определяются у 12-недельных предплодов. В динамике предплодового периода онтогенеза обнаружена асинхронная редукция первичных почек (мезонефросов) и морфометрическая асимметрия парамезонефральных протоков. У 4-месячных плодов маточные трубы расположены в полости большого таза, границы между анатомическими частями трубы не определяются. У 5-месячных плодов общая длина маточных труб, а также их анатомических частей почти одинакова как справа, так и слева. У 6-7-месячных плодов наблюдается асимметрия размеров маточных труб, т.е. преобладание длины правых маточных труб над левыми. В становлении топографоанатомических взаимоотношений маточных труб у 8-10-месячных плодов также характерна асимметрия как по топическим положениям, так и за их размерами. Интенсивное увеличение длины маточных труб отмечается у 7-, 9- и 10-месячных плодов. На 6-м месяце у плодов появляются сужения вдоль маточных труб, причем наиболее постоянным является сужение между ампулой и пере-шейком трубы. У 8-10-месячных плодов количество сужений маточных труб колеблется от 2 до 8 справа и от 2 до 6 – слева. Положение маточных труб в полости большого таза – от косоугольного до горизонтального. Наблюдаются различные формы маточных труб: прямые, изогнутые, “гофрированной” трубки, в форме латинской буквы “L”, “С”, крючка. Толщина стенок маточных труб нарастает в направлении от воронки к маточной части трубы.

Наиболее толстой оболочкой маточной трубы является мышечная оболочка, причем циркулярный мышечный слой превосходит в 2,5-2,8 раза продольный. Изучены гистотопографические особенности маточных труб в плодном периоде онтогенеза и динамика вариантности внешнего строения и положения маточных труб как в предплодов, так и в плодов. Определены периоды замедленного (4-6 мес.) и ускоренного (7-10 мес.) их роста. Установлена взаимосвязь морфогенеза маточных труб с маткой, яичниками, мочеточниками, петлями тонкой и толстой кишок, чем обусловлены их форма и положение. Уточнены сроки и морфологические предпосылки вариантной анатомии маточных труб. С помощью пластической и графической реконструкций изучены анатомические структуры мочевого комплекса в объемном изображении.

Ключевые слова: маточные трубы, пренатальный период, человек, анатомия.

SUMMARY

P'iatnyts'ka T.V. Specific characteristics of morphogenesis of the uterine tubes during the prenatal period of human ontogenesis. – Submitted as manuscript.

Dissertation for competition of the scientific degree of Candidate of Medical Science in speciality 14.03.01 – normal anatomy. – National Pirogov Memorial Medical University, of the Ministry of Health of Ukraine. – Vinnytsya, 2012.

The dissertation deals with a study of the specific characteristics of the morphogenesis and forming of the structure of the uterine tubes during the prenatal period of human ontogenesis. A theoretical generalization and a new solution of the vital question pertaining to an assessment of the spacial-temporal interrelations of the uterine tubes in the dynamics of the intrauterine period of human ontogenesis have been presented for the first time by means of the modern methods of anatomical research. The embryotopographic formation of the paramesonephric ducts proceeds in a close morphologic association with the development of the mesonephric ducts, sexual glands of the mesonephra and metanephra. The peculiar features of the formation of the uterine tubes as the derivatives of the paramesonephric ducts have been established. An asynchronous reduction of the primary kidneys mesonephra and morphometric asymmetry of the paramesonephric ducts have been revealed in the dynamics of the prefetal period of ontogenesis. Topographo-anatomical interrelations of the uterine tubes with the forming of the structure of the uterus and ovaries in fetuses have been determined. The histotopographic characteristics of the uterine tubes during the fetal period of ontogenesis have been investigated, the periods of their accelerated and delayed growth have been determined. A correlation of the morphogenesis of the uterine tubes with the forming of the structure of the uterus and ovaries, the ureters and intestine have been established, their form and position being stipulated by it. The terms and morphologic preconditions of the variant anatomy of the uterine tubes have been defined more exactly. The greatest narrowing were observed between the ampulla and the isthmus of the uterine tubes, between the isthmus and its uterine portion.

Key words: uterine tubes, prenatal period, human, anatomy.

СПИСОК СКОРОЧЕНЬ

ТКД - тімяно-куприкова довжина

Підписано до друку 07.03.2012 р. Замовл. № 162.
Формат 60x90 1/16 Ум. друк. арк. 0,9 Друк офсетний.
Тираж 100 примірників.

Вінниця. Друкарня ВНМУ ім. М.І.Пирогова, Пирогова, 56.

